

# KALPTE YAYGIN FİBROZİS BULUNAN 12 YAŞINDA ANİ KARDİYAK ÖLÜM OLGUSU

Sudden cardiac death case with massive fibrosis in heart in a 12 years old boy

Nursel TÜRKMEN<sup>1</sup>, Bülent EREN<sup>1</sup>, Recep FEDAKAR<sup>1</sup>, Hüsamettin Aydın<sup>1</sup>, Oktan Erol<sup>2</sup>

*Türkmen N, Eren B, Fedakar R, Aydın H, Erol O. Kalpte yaygın fibrozis bulunan 12 yaşında ani kardiyak ölüm olgusu. Adli Tıp Bülteni, 2004; 9 (2): 55-58.*

## ÖZET

Olgumuz 12 yaşında, oyun oynarken fenalaşıp hastaneye ölü duhul eden erkek çocuğudur. Dış muayenede sol meme başı iç yanda iğne pikür izi ve göğüs önde defibrilatör kaşık izleri saptandı. Otopside kalp hipertrofik bulundu (390 gr, sağ ventrikül duvar kalınlığı: 0,7 cm., sol ventrikül duvar kalınlığı: 2,7 cm., septum kalınlığı: 2 cm.). Boşluklar, kapakçıklar ve koroner arter lümenleri doğal olarak izlendi. Adale kesitlerinde sol ventrikülden yaygın sedefi beyaz renkte alanlar mevcuttu. Diğer organlarda nonspesifik bulgular gözlemlendi. Mikroskopik incelemede kalpte adale liflerinin geniş alanda ortadan kalktığı, yerini kollagen bağ dokusunun aldığı, liflerde hipertrofik görünüm, akciğerlerde amfizem bulguları, karaciğerde pasif konjesyon, dalak parankiminde belirgin hiperemi ve fokal kanama saptandı. Erken yaşta hipertrofik kalpte ortaya çıkan yaygın fibrozis ve kalp yetmezliği bulgularının ani kalp ölümü üzerindeki etkisini, olgumuzun özellikleri ile birlikte medikolegal açıdan tartışarak sunmayı amaçlamaktayız.

**Anahtar kelimeler:** Kalp ölümü, miyokardiyal fibrozis, Ergen.

## SUMMARY

Our case was 12 years old boy already dead during hospital admittance. He had been brought to the hospital after feeling suddenly sick while playing game. There was pin prick on the inner side of left nipple, and defibrillator spoon marks on the anterior chest wall. In external examination on macroscopic

autopsy investigation heart was found hypertrophic (390 g weight, right ventricle wall thickness: 0,7 cm., left ventricle wall thickness: 2,7 cm., septum thickness: 2 cm.). Chambers, leaflets and coronary artery lumina were normal on examination. On myocardial sections wide white areas on left ventricle wall were detected. There were nonspecific macroscopic findings in the other organs. Heart muscle fibers disappeared on wide areas, collagenous connecting tissue replaced, heart muscle fibers hypertrophic, lung emphysema, passive liver congestion, splenic paranchymal prominent hyperemia, focal bleeding had been investigated. On microscopic evaluation we aimed to discuss effect of fibrosis and cardiac failure findings of young hypertrophic hearts on sudden cardiac deaths in medicolegal aspects.

**Key words:** Cardiac death, myocardial fibrosis, Adolescents.

## GİRİŞ

Koroner arter anomalileri, hipertrofik kardiyomiyo-pati ve miyokarditlerin oluşturdukları fatal aritmiler erken yaşlarda görülen ani kalp ölümlerinin başlıca nedenleridir (1). Bu olgular arasında koroner damar hipoplazisi gibi değişikliklerin, koroner arterlerde damar çıkış anomalileri üzerinde öncelikle durulmaktadır (2,3). Genç atletlerde efor ve egzersiz sırasında meydana gelen ani ölümler bildirilmekte, 25 yaş altı ani ölüm-

1 Uludağ Üniversitesi Tıp Fakültesi Adli Tıp Anabilim Dalı

2 Uludağ Üniversitesi Tıp Fakültesi Patoloji Anabilim Dalı

lerin hipertrofik kardiyomiyopati ile ilişkili olduğunun altı çizilmekte olup (4), genç yaşta ölümlerde hipertrofik kardiyomiyopati araştırmaları önemli yer tutmaktadır (5,6). Erken yaşta hipertrofik kalpte ortaya çıkan yaygın fibrozis ve kalp yetmezliği bulgularının ani kalp ölümü üzerindeki etkisini, olgumuzun özellikleri ile birlikte medikolegal açıdan tartışarak sunmayı amaçlamaktayız.

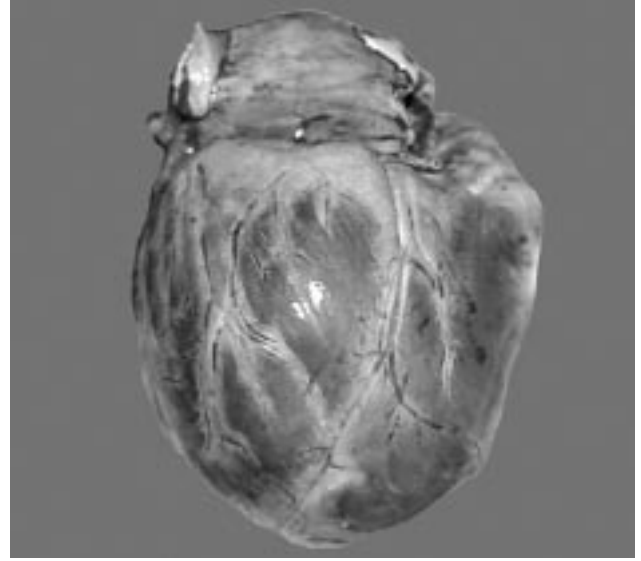
## OLGU SUNUMU

Olgumuz 12 yaşında, 144 cm. boyunda, 45 kg ağırlığında daha önceden hiçbir şikayeti bulunmayan, okulda oyun oynarken fenalaşması sonucu hastaneye ölü duhul eden erkektir. Dış muayenede sol meme başı iç yanda hastanede yapılan müdahalelere bağlı iğne pikür izi, göğüste defibrilatör izleri dışında özellik görülmedi. Otopside makroskopik incelemede; kalp 390 g ağırlığında tartıldı (Resim 1). Sağ ventrikül duvar kalınlığı 0,7 cm., sol ventrikül duvar kalınlığı 2,7 cm., septum kalınlığı 2 cm. olarak ölçüldü. Kalp boşlukları, kapakçıkları ve koroner arter lümenleri doğal olarak izlendi. Adale kesitlerinde sol ventrikülden yaygın sedefi beyaz renkte alanlar izlendi. Akciğer yüzey ve kesitlerinde peteşiyal kanamalar dışında özellik izlenmedi. Karaciğer yüzeyi düzgün, kesitleri konjesyone bulundu. Mikroskopik incelemede kalpte adale liflerinin geniş alanda ortadan kalktığı, yerini kollagen bağ dokusunun aldığı (Resim 2), liflerde hipertrofik ve düzensiz görünüm (Resim 3) saptandı. Ayrıca akciğerlerde amfizem bulguları, karaciğerde pasif konjesyon, dalak parankiminde belirgin hiperemi ve fokal kanama, böbrek ve pankreasta hiperemi izlendi. Laboratuvar incelemelerinde ise kanda alkol, kan ve idrarda uyutucu uyuşturucu, iç organ parçalarında toksik bir maddeye rastlanmadı.

Kalp adalesinde fibrozis bulunan olgunun ölümünün kalp yetmezliği sonucu meydana geldiği rapor edilmiştir.

## TARTIŞMA

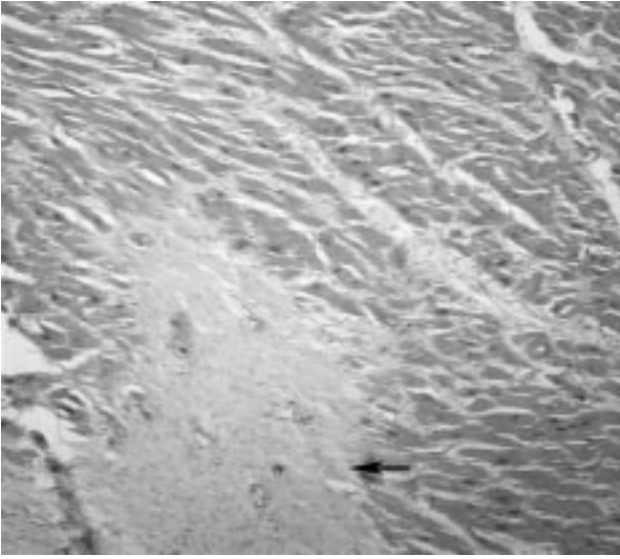
Olgumuzda olduğu gibi önceleri kardiyak şikayetleri bulunmayan gençler arasında ani kardiyak ölümler bildirilmekte olup (7), olguların önemli bölümünde ölümler kalp ritm bozukluklarına bağlanmaktadır ve esas patogeneze ortaya çıkarılamamaktadır (1,2,5). Otopsilerde ortaya konan bulgular arasında ani kardiyak ölümlerde koro-



Resim 1. Kalbin dış görünümü

ner arter anomalileri, hipertrofik kardiyomiyopati ve miyokardilerin etkili olduğu bildirilmektedir (1,2). Olgumuzun aksine anomali bulunan olguların genç yaşlarda bulgu verenlerinde koroner damar hipoplazisi, koroner arterlerde damar çıkış anomalileri üzerinde öncelikli durulmaktadır (2,3).

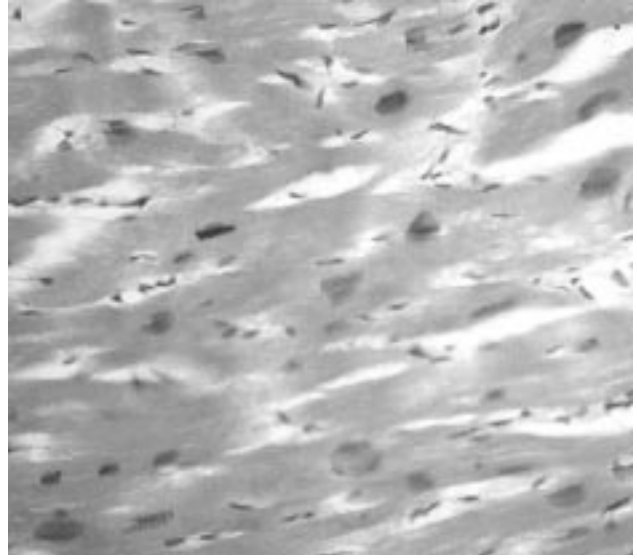
Olgumuzda da saptandığı üzere genç yaşta ölümler arasında hipertrofik kardiyomiyopati araştırmaları önemli yer tutmaktadır (5,6). Doolan ve arkadaşları ani genç kardiyak ölüm olguları arasında hipertrofik kardiyomiyopati oranını %15 olarak tespit etmişlerdir (5). Hipertrofik kardiyomiyopatilerde değişik genetik geçişler bildirilmesine karşın, olguların önemli kısmında primer neden her zaman bulunamamakta (8), Noonan sendromu gibi hastalıklarda yüksek sıklıkta olabileceği belirtilmektedir (9). Olgumuza benzer şekilde daha önceden hiçbir belirti vermeden, egzersiz ve efora bağlı ani kalp ölümlerin, kardiyak hipertrofi bulunan genç atletlerde izlendiği bildirilmektedir (4,10,11). McKenna ve arkadaşları, kalp ağırlığı ve duvar kalınlık artışlarının bazı ailesel hipertrofilik olgularda her zaman belirgin olmayabileceğini belirtmişlerdir (12). Histopatolojik ve morfometrik analizlerde sol ventrikül ve asimetric septum kalınlık artışlarından söz edilmekte (4,6,13), duvar kalınlıklarının, olgumuzda olduğu gibi 20 mm. üzerindeki değerleri ise artmış ani ölüm riski ile ilişkilendirilmektedir (6,13,14). Spirito ve arkadaşları duvar kalınlık artışını bağımsız prognostik faktör olarak öne çıkarmaktadır (15). Olgumuzda da bulunan adale liflerinde hipertrofik görünüm ve lif düzensizliği, belirleyici hipertrofik kardiyomiyop-



Resim 2. Adale liflerinde geniş alanda fibrozis, HE x 10

pati kriterleri olarak sunulmakta (6,13), miyosit lif düzensizliği prognostik belirteç olarak öne çıkmaktadır (16). Olgumuzda da izlendiği şekilde kalp adale liflerinde fibrozisin saptanması önemli bulgu olarak öne çıkmaktadır (6,13,17). Choudhury ve arkadaşları, yaygın miyokardiyal fibrozisin sıklıkla asemptomatik olgularda görüldüğü ve hipertrofi bölgelerinde tespit edildiğini belirtmekte (18) iken, bazı araştırmacılar ise fibrozisin kalbin elektriksel aktivitesini etkileyerek ani ölüme neden olabileceği gibi ritim düzensizlikleri ile semptom verebileceğini savunmaktadır (6,16). Hipertrofik kardiyomiopati doğasının daha iyi anlaşılmasıyla hastalığın miyosit sarkomerik protein hastalığı dışında geniş bir klinik prezantasyona sahip olduğu ortaya çıkmakta (17,19), farklı klinik belirtiler veren olguların klinikopatolojik değerlendirilmesi ani ölümler açısından ayrıca değer kazanmaktadır.

Erken yaşta ani kardiyak ölüm olgularında kardiyak hipertrofi ve yaygın fibrozis bulgularının ortaya konmasının genç populasyonda ani kardiyak ölüm kavramının daha iyi anlaşılmasına katkı sağlayabilmesi yanında, bu tür olgularda yaygın histopatolojik örneklem ile birlikte ileti sisteminin de değerlendirilmesi, ayrıca genetik tiplendirmenin yapılması gerektiğine inanılmaktadır.



Resim 3. Adale liflerinde hipertrofik ve düzensiz görünüm, HE x 40

## KAYNAKLAR

1. Virmani R, Burke AP, Farb A. Sudden cardiac death. *Cardiovasc Pathol* 2001;10(5):211-8.
2. Steinberger J, Lucas RV Jr, Edwards JE, Titus JL. Causes of sudden unexpected cardiac death in the first two decades of life. *Am J Cardiol* 1996;77(11):992-5.
3. Ho JS, Strickman NE. Anomalous origin of the right coronary artery from the left coronary sinus: case report and literature review. *Tex Heart Inst J* 2002;29(1):37-9.
4. Firoozi S, Sharma S, Hamid MS, McKenna WJ. Sudden death in young athletes: HCM or ARVC? *Cardiovasc Drugs Ther* 2002;16(1):11-7.
5. Doolan A, Langlois N, Semsarian C. Causes of sudden cardiac death in young Australians. *Med J Aust* 2004;180(3):110-2.
6. Basso C, Thiene G, Corrado D, Buja G, Melacini P, Nava A. Hypertrophic cardiomyopathy and sudden death in the young: pathologic evidence of myocardial ischemia. *Hum Pathol* 2000;31(8):988-98.
7. Bowker TJ, Wood DA, Davies MJ, Sheppard MN, Cary NR, Burton JD, Chambers DR, Dawling S, Hobson HL, Pyke SD, Riemersma RA, Thompson SG. Sudden, unexpected cardiac or unexplained death in England: a national survey. *QJM*, 2003;96(4):269-79.
8. Landing BH, Recalde AL, Lawrence TY, Shankle WR. Cardiomyopathy in childhood and adult life, with emphasis on hypertrophic cardiomyopathy. *Pathol Res Pract* 1994; 190(8):737-49.

9. Nishikawa T, Ishiyama S, Shimojo T, Takeda K, Kasajima T, Momma K. Hypertrophic cardiomyopathy in Noonan syndrome. *Acta Paediatr Jpn* 1996;38(1):91-8.
10. Maron BJ, Epstein SE, Roberts WC. Hypertrophic cardiomyopathy: a common cause of sudden death in the young competitive athlete. *Eur Heart J (Suppl F)* 1983;135-44.
11. Maron BJ, Epstein SE, Roberts WC. Causes of sudden death in competitive athletes. *J Am Coll Cardiol* 1986;7(1):204-14.
12. McKenna WJ, Stewart JT, Nihoyannopoulos P, McGinty F, Davies MJ. Hypertrophic cardiomyopathy without hypertrophy: two families with myocardial disarray in the absence of increased myocardial mass. *Br Heart J* 1990;63(5):287-90.
13. Rose AG. Evaluation of pathological criteria for diagnosis of hypertrophic cardiomyopathy. *Histopathology* 1984;8(3):395-406.
14. Ahmad M, Afzal S, Malik IA, Mushtaq S, Mubarik A. An autopsy study of hypertrophic cardiomyopathy. *J Pak Med Assoc* 2003;53(10):459-62.
15. Spirito P, Bellone P, Harris KM, Bernabo P, Bruzzi P, Maron BJ. Magnitude of left ventricular hypertrophy and risk of sudden death in hypertrophic cardiomyopathy. *N Engl J Med* 2000;342(24):1778-85.
16. Varnava AM, Elliott PM, Mahon N, Davies MJ, McKenna WJ. Relation between myocyte disarray and outcome in hypertrophic cardiomyopathy. *Am J Cardiol* 2001;88(3):275-9.
17. Shirani J, Pick R, Roberts WC, Maron BJ. Morphology and significance of the left ventricular collagen network in young patients with hypertrophic cardiomyopathy and sudden cardiac death. *J Am Coll Cardiol* 2000;35(1):36-44.
18. Choudhury L, Mahrholdt H, Wagner A, Choi KM, Elliott MD, Klocke FJ, Bonow RO, Judd RM, Kim RJ. Myocardial scarring in asymptomatic or mildly symptomatic patients with hypertrophic cardiomyopathy. *J Am Coll Cardiol* 2002;40(12):2156-64.
19. Hecht GM, Klues HG, Roberts WC, Maron BJ. Coexistence of sudden cardiac death and end-stage heart failure in familial hypertrophic cardiomyopathy. *J Am Coll Cardiol*. 1993 Aug;22(2):489-97.

#### İletişim:

Uz. Dr. Nursel Türkmen  
Uludağ Üniversitesi Tıp Fakültesi  
Adli Tıp AD. Görükle/BURSA  
Tel: 4428400 (1623-1632)  
Cep Tel: 05333119344