

ADLİ OTOPSİLERDE RESUSİTASYON ARTEFAKTLARI

Resuscitation artefacts in forensic autopsies

Bülent ŞAM*, Esra SAKA*, Çiğdem SÜNER*

Şam B, Saka E, Süner Ç. Adli otopsielerde resusitasyon artefaktları. Adli Tıp Bülteni, 2003; 8 (1): 5-8.

ÖZET

Acil tıbbi müdahale uygulanmış otopsi olgularında, travma bulgularını yorumlamak güçleşmekte, ortaya çıkan artefakt lezyonların ölüme katkısının olup olmadığı tartışma konusu olabilmektedir.

Bu çalışmada, İstanbul'da Ocak 1998-Ocak 2002 tarihleri arasında otopsi yapılmış olgulara ait otopsi raporları, ayırım yapılmadan tek tek incelenmiş, resusitasyon sonucu meydana geldiğine karar verilen lezyonların yeri ve niteliği ile ortaya çıkan sorunlar, ilgili literatür bilgileri ışığında irdelenmiştir.

Olguların 51'inde (%11.7) defibrilasyona bağlı ekimozlu veya ekimozsuz kırıklar, 19'unda (%4.2) yalnızca ekimoz saptanmıştır. Kırıkların en sık sol 3-4-5. kotlarda ve midklaviküler hat-ta olduğu, sternumda kırık görülme oranının %33.33 olduğu saptanmıştır. Birçok olguda pnömotoraks testi yapılmamış olduğu için pnömotoraks oluşma sıklığı kontrol edilememiştir.

Anahtar kelimeler: Adli otopsi, kardiyopulmoner resusitasyon, artefakt lezyonlar, tıbbi uygulama hatası, sarsılmış bebek sendromu.

SUMMARY

Differentiation of the antemortem, postmortem, artefactual and perimortem lesions secondary to medical interventions is a challenging task during the forensic autopsies.

In this study, forensic autopsy records, performed in Istanbul between 1998-2002, were reviewed retrospectively and the cases with a resuscitation history and presenting lesions corresponding to the resuscitation were included. The location and the features of the lesions, the problems arising from them were analyzed and discussed.

11.7%(n:51) of resuscitated cases had multiple rib or sternum fractures with or without bruising and 4.2%(n:19) had only bruise. Fractures were found rarely on left 3.,4. and 5. ribs from mid-clavicular line. Sternum fractures were found, with or without bruising in 3.9%(n:17) of resuscitated cases.

Key words: Forensic autopsy, CPR, artefactual lesions, malpractice, shaken baby syndrome.

GİRİŞ

Adli otopsielerde; antemortem ve/veya postmortem olarak meydana gelmiş olan lezyonlar ile artefakt şeklinde ortaya çıkmış olan lezyonların yanında, özellikle canlılığın son dönemindeki tıbbi müdahaleler esnasında ortaya çıkan lezyonların ayırımı büyük öneme sahiptir (1-3).

Otopsinin uygulanışı esnasında daha önceden tıbbi müdahaleler, özellikle de cerrahi girişimler sonucu meydana gelen lezyonların, kişide mevcut olan veya olması muhtemel travmatik lezyonlardan ayırımında, bazen güçlükler yaşanabilmekte, hatta kesin ayırım için kişiye ait tıbbi belgelerin incelenmesi gerekebilmektedir (1,2,4). Ancak tıbbi müdahaleler sonucu ortaya çıkan lezyonlardan en fazla sorun oluşturanlar, resusitasyon esnasında meydana gelenlerdir. Resusitasyon işlemleri sırasında gerek hava yolu açılırken, gerekse kalp masajı uygulanırken ortaya çıkan ve kot kırıklarından, pnömotoraks ve pnömotestise uzanan çeşitlilikteki lezyonların, travmatik lezyonlardan ayırımı yanında; kişinin ölüm tarzının ve zamanının belirlenmesi de önem kazanacaktır (3,5-10).

* Adli Tıp Kurumu Başkanlığı, İstanbul.

Resusitasyon esnasında oluşan lezyonların ölüme katkısı ve yapılan müdahalede hata olup olmadığı ise ayrı bir sorun oluşturmaktadır.

Bu çalışmada, otopsi yapılmış olgulara ait otopsi raporları, ayırım yapılmadan tek tek incelenmiş, resusitasyon sonucu meydana geldiğine karar verilen lezyonların yeri ve niteliği ile ortaya çıkan sorunlar açısından, ilgili literatür bilgileri ışığında konu irdelenmiştir.

GEREÇ VE YÖNTEM

Bu çalışmada, Adli Tıp Kurumu Başkanlığı, Morg İhtisas Dairesi'nde Ocak 1998-Ocak 2002 tarihleri arasında otopsi yapılmış olgulara ait otopsi raporları, ayırım yapılmadan tek tek incelenerek, öncelikle resusitasyon yapılmış olması muhtemel olgular ayrılmış, daha sonra resusitasyon uygulandığına karar verilen, şüpheye düşülen veya ayırlamayan olgular ayrı ayrı ele alınarak; demografik özellikleri, olayın türü, lezyonun yeri ve niteliği ile ortaya çıkan sorunlar belirlenerek; ilgili literatür bilgileri ışığında konu irdelenmiştir. Resusitasyon uygulanmış,

fakat vücudunda travma bulguları saptanan olgular değerlendirme dışı bırakılmıştır.

BULGULAR

Toplam 10966 olgudan 435'inde (%3.97) kardiyopulmoner resusitasyon uygulanmasına bağlı defibrilatör kask izleri saptanmıştır.

435 olgunun 134'ü (%30.8) kadın, 301'i (%69.2) erkektir. Tüm olgular içinde en küçük yaş 1 ve en büyük yaş 89'dur. Yaş ortalaması 35.6'dır.

Olgular ölüm orijini açısından incelendiğinde; ilk sırayı (%40.7) kaza, bunu sırasıyla doğal ölümler (%38.8), cinayet (%10.3) ve intihar (%5.6) orijinlerinin izlediği görülmüştür. 20 olguda (%4.6) orijin tespit edilememiştir.

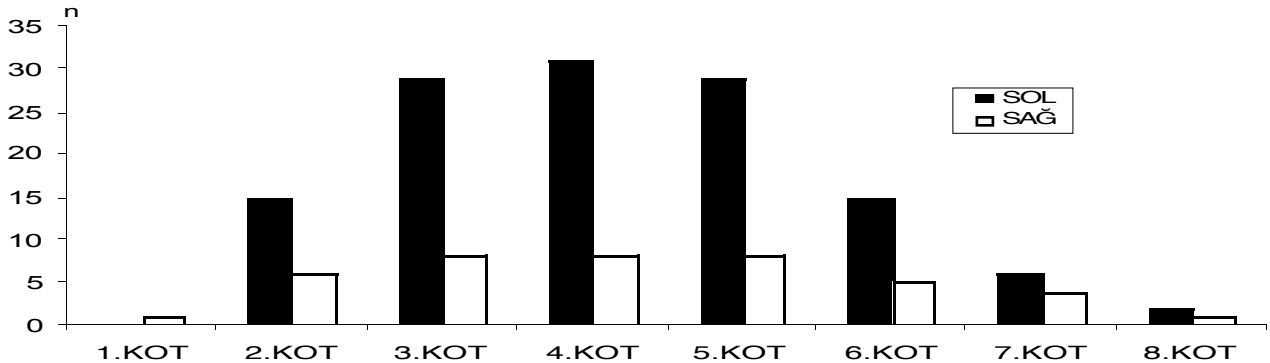
Olguların 51'inde (%11.7) defibrilasyona bağlı ekimozlu veya ekimozsuz kırıklar, 19'unda (%4.2) yalnızca ekimoz, 3'ünde (%0.66) endotrakeal tüp uygulanmasına bağlı trakea üst uçta yüzeysel erozyon saptandığı görülmüştür.

Kırıkların en sık sol 3-4-5. kotlarda (Tablo 1, Grafik 1) ve midklaviküler hatta olduğu, sternumda kırık görül-

Tablo 1. Resusitasyona bağlı ekimozlu ve ekimozsuz kot kırıklarının dağılımı.

Kot	SOL			SAĞ		
	Kırık Seviyesi	Ekimoz	Toplam	Kırık Seviyesi	Ekimoz	Toplam
	+	-		+	-	
1.	0	0	0	1	0	1
2.	15	0	15	5	1	6
3.	26	3	29	8	0	8
4.	29	2	31	8	0	8
5.	29	0	29	7	1	8
6.	14	1	15	4	1	5
7.	5	1	6	3	1	4
8.	1	1	2	1	0	1
Toplam	119	8	127	37	4	41

Grafik 1. Resusitasyona bağlı ekimozlu ve ekimozsuz kot kırıklarının dağılımı.



Tablo 2. Resusitasyona bağlı ekimozlu ve ekimozsuz sternum kırıklarının, seviyelerine göre dağılımı.

Kırık Seviyesi	Ekimoz		Toplam
	+	-	
3. KOT	3	1	4
4. KOT	0	0	0
2. İKA	1	0	1
3. İKA	4	2	6
4. İKA	6	0	6
Toplam	14	3	17

me oranının %33.33 olduğu (Tablo 2) saptanmıştır. Sternum kırıklarının 3. ve 4. kot seviyelerinde görüldüğü saptanmıştır. Kırık bulunan olguların 15'inde (%29.4) kırık çevrelerinde ekimoz saptanmamıştır (Tablo 1, Grafik 1, Tablo 2).

Resusitasyon işlemi uygulanmış olguların yaş ortalaması 35.6 iken, resusitasyon uygulanmış ve ekimozlu/ekimozsuz kırıkları bulunan olguların yaş ortalaması ise 42.3 bulunmuştur.

Çalışmamızda 11 olguda (%2.5) mide içeriği aspirasyonu saptanmıştır.

TARTIŞMA VE SONUÇ

Kardiyopulmoner resusitasyon, uygulandığı kişide ağır künt travma bulgularına yol açmaktadır. Aktif kompresyon-dekompresyon resusitasyonu, standart kardiyopulmoner resusitasyondan daha sık toraks yaralanması oluşturmakta ve tiroid kırık ve servikal omurga yaralanmalarına dahi yol açabilmektedir (7,9,11). Kardiyopulmoner resusitasyon uygulamalarında, aktif kompresyon-dekompresyon tekniğinin, standart kardiyopulmoner resusitasyondan daha sık sternum ve kot kırıklarına yol açtığı, ayrıca iatrojenik kardiyak ve olası ölümcül yaralanma riskinin çok daha yüksek olduğu çeşitli çalışmalarla gösterilmiştir (12-15)

Otopsi öncesi her zaman, kişiye resusitasyon uygulanıp uygulanmadığına dair bilgiye ulaşmak mümkün olmamaktadır. Kalp-damar hastalığı sonucu ölmüş, aktif kompresyon-dekompresyon uygulanmış ve ekimoz ve/veya ekimozlu kırıkları bulunan bir olguda, resusitasyon uygulandığı bilinmiyorsa, ekimoz ve kırıkların nasıl oluştuğu ve mevcut kalp-damar hastalığını provoke edip etmediği sorgulanacaktır. Göğüs travması bulunan hastalarda ölüm riskini arttıran birincil etmen kardiyopulmoner resusitasyondur (16).

Adli tıp uzmanları, acil tedavi uygulamaları ile kaza veya saldırı sırasında oluşan lezyonlar arasında ayırım yapabilmek için, kardiyopulmoner resusitasyon kaynaklı, tipik ve olağan dışı travma bulgularını tanımalıdır (17,18). Sarsılmış bebek sendromu olgularında retinada yırtılma ve kanama her ne kadar tanı koydurucu bulgular olsa da, aynı bulguların kardiyopulmoner resusitasyon uygulanmasına ait olabileceğini de göz önünde bulundurmalıdır (6,19). Bu durumda, retina bulgularının yanı sıra, optik sinir lezyonları, diffüz aksonal yaralanma gibi ölüm mekanizmasını destekleyici, diğer sarsılma kaynaklı lezyonları gösterebilmelidir. Parmak ucu şeklindeki, bebeğin sarsılma sırasında kavrandığı, göğüs ön yüz ve sırt gibi bölgelerde saptanan ekimozların resusitasyon artefaktı olmadığını detaylı gerekçelendirmelidir.

Olguların 51'inde (%11.7) defibrilasyona bağlı ekimozlu veya ekimozsuz kırıklar, 19'unda (%4.2) yalnızca ekimoz saptanmıştır. Kırıkların en sık sol 3-4-5. kotlarda ve midklaviküler hatta oluştuğu, sternumda kırık görülme oranının %33.33 olduğu saptanmıştır.

Kırık bulunan olguların %15.7'sinde kırık çevrelerinde ekimoz saptanmamıştır. Ekimozsuz kırıklar kişiye ölüm sonrası müdahale edildiğini göstermektedir.

Resusitasyon işlemi uygulanmış olguların yaş ortalaması 35.6 iken resusitasyon uygulanmış ve ekimozlu/ekimozsuz kırıkları bulunan olguların yaş ortalaması ise 42.3 bulunmuştur. Yaş ortalamasındaki bu artış kırıkların yaşlılarda daha kolay oluşması ile ilgilidir. Bush ve ark. çocuklarda kardiyopulmoner resusitasyon komplikasyonları içinde, kot kırıklarının en son sırada yer aldığını göstermişlerdir (20).

Birçok olguda pnömotoraks testi yapılmamış olduğu için pnömotoraks oluşma sıklığı kontrol edilememiştir. Bu da resusitasyon işlemi uygulanmış tüm olgularda pnömotoraks testi uygulanmasının gerekliliğine işaret

etmektedir. Olguların büyük çoğunluğunda retinanın değerlendirilmediği görülmüştür.

Resusitasyon uygulanmış olgularda, resusitasyon sırasında gelişen regürjitasyona bağlı, mide içeriği aspirasyonu görülme oranının bir çalışmada %11.1, bir diğer çalışmada ise %12.4 olduğu bildirilmiştir (7,9). Çalışmamızda 11 olguda (%2.5) mide içeriği aspirasyonu saptanmıştır. Aradaki oran farkı yorumlanamamıştır.

Kardiyopulmoner resusitasyon uygulanmasına bağlı lezyonlar, ender olarak öldürücü ağırlıkta oluşur. Resusitasyon sonucu oluşan kırıklar, pnömotoraks veya iç organ rüptürleri nedeniyle ölüm gerçekleşirse tıbbi uygulama hatası şüphesi doğacaktır (10,21).

Adli otopilerde, resusitasyon sonucu oluşan lezyonların travmatik lezyonlardan ayrımının, ölüme katkısı bulunup bulunmadığının ve gerek müdahale anında, gerekse sonrasında gözlem altındayken gerçekleşen tıbbi hataların tespiti çok önemlidir.

Resusitasyon uygulanmış şüpheli ölüm olgularında uzman hekim, resusitasyon sırasında oluşabilecek tüm komplikasyonları göz önünde tutarak hareket etmelidir.

KAYNAKLAR

1. Knight B. Forensic Pathology. Second edition. New York: Oxford University Press Inc., 1997: 13, 37,38,41-43.
2. Soysal Z, Eke M, Çağdır AS. Adli Otopsi (Cilt II). Birinci Baskı.İstanbul: İst. Üniv. Basımevi ve Film Merkezi, 1999: 675-677.
3. Raven KP, Reny D, Harruff RC. Artifactual injuries of the larynx produced by resuscitative intubation. J Forensic Med Pathol, 1999;20(1):31-36
4. Polat O. Adli Tıp. İstanbul: Der Yayınları, 2000: 478-91.
5. Fitchet A., Neal R., Bannister P.. Splenic trauma complicating cardiopulmonary resuscitation. BMJ, 2001; 322: 480-81.
6. Odom A, et al. Prevalance of retinal hemorrhages in pediatric patients after in-hospital cardiopulmonary resuscitation. Pediatrics, 1997; 99(6):e3
7. Krischer JP, Fine GE, Davis JH, Nagel EL. Complications of cardiac resuscitation. Chest, 1987; 92(2):287-291.
8. Baubin M, Sumann G, Rabl W, Eibl G, Wenzel V, Mair P. Increased frequency of thorax injuries with ACD-CPR. Resuscitaton, 41(1999):33-38.
9. Stone BJ, Chantler PJ, Baskett PJF. The incidence of regurgitation during cardiopulmonary resuscitation: a comparison between the bag valve mask and laryngeal mask airway. Chest, 1998;38:3-6.
10. Machii M, et al. Cardiac rupture by penetration of fractured sternum: a rare complication of cardiopulmonary resuscitation. Resuscitation, 2000;43: 151-153.
11. Kern KB, Carter AB, Showen RL, Voorhees WD. 3rd ed. Babbs CF, Tacker WA, Ewy GA. CPR-induced trauma: comparison of three manual methods in an experimental model. Ann Emerg Med 1986;15(6):674-679.
12. Dunkley CJA, Thomas AN, Taylor RJ, Perkins RJ. A comparison of standard and a modified method of two resuscitator adult cardiopulmonary resuscitation: Description of a new system for research into advanced life support skills. Resuscitation 1998 ;38: 7-12.
13. The 1998 Europe Resuscitation Council guidelines for adult advanced life support. BMJ, 1998;316:1863-1869.
14. Rabl W, Baubin M, Haid C, Pfeiffer KP, Scheithauer R. Review of active compression-decompression cardiopulmonary resuscitation (ACD-CPR). Analysis of iatrogenic complications and their biomechanical explanation. Forensic Sci Int. 1997 ;89:175-183.
15. Rabl W, Baubin M, Broinger G, Scheithauer R. Serious complications from active compression-decompression cardiopulmonary resuscitation. Int J Legal Med. 1996;109(2):84-89.
16. Yalçınkaya İ, Sayır F, Kurnaz M, Çobanoğlu U. Göğüs travması: 126 olgu analizi. Ulus Travma Derg. 2000;6(4):288-291.
17. Price EA, Rush LR, Perper JA, Bell MD. Cardiopulmonary resuscitation-related injuries and homicidal blunt abdominal trauma in children. Am J Forensic Med Pathol. 2000;21(4):307-310.
18. Sperry K. Anterior thoracic wall trauma in elderly homicide victims. The "CPR defense". Am J Forensic Med Pathol. 1990;11(1):50-55.
19. Conway Jr EE. Nonaccidental head injury in infants: "The shaken baby syndrome revisited". Pediatric Annals 1998;27(10):677-691.
20. Bush CM, Jones JS, Cohle SD, Johnson H. Pediatric injuries from cardiopulmonary resuscitation. Ann Emerg Med. 1996;28(1):40-44.
21. Lau G. A case of sudden maternal death associated with resuscitative liver injury.Forensic Sci Int. 1994;67(2):127-132.
21. Lau G. A rase at sudden maternal death associated with resuscitative liver injury. For sci Ind, 1994; 67(2);127.132

İletişim Adresi:

Uzm. Dr. Bülent Şam

Adli Tıp Kurumu Başkanlığı / İstanbul

Tel: 0212 585 06 60

e-mail: bulentsam@yahoo.com