

DOI: 10.17986/blm.1712

Adli Tıp Bülteni 2024;29(3):303-307

Boğazlama ile İkili Ölüm: Olgu Sunumu

Dyadic Death via Cut-throating: A Case Report

Abdurrahman Garan¹, Soner Alıncak², Selman Asar², Bora Büken²¹Sakarya Adli Tıp Şube Müdürlüğü, Adli Tıp Kurumu, Sakarya, Türkiye²Düzce Üniversitesi Tıp Fakültesi, Adli Tıp Anabilim Dalı, Düzce, Türkiye

ÖZ

Boyun ön yüzüne yerleşik kesici alet yaralanmalarına “boğazlama” adı verilir. Boğazlama en sık cinayet orijinli olsa da intihar veya kaza sonucu da meydana gelebilir. Olgumuz; aynı olayda eşi tarafından boğazlama yöntemiyle öldürülen kadını ve ardından aynı yöntemle intihar eden erkeği içermektedir. Tarafımızca yapılan otopsilere her iki cesedin ölüm sebebi olarak “ölümün kesici delici aletin keskin kenarı ile yaralanmaya bağlı büyük damar hasarından gelişen kanama sonucu meydana gelmiş olduğu” kararına varıldı. Adli tahkikattan çiftin boşanma aşamasında olduğu, çocuklarının da evde oldukları sırada erkeğin çocuk odasında önce eşini ardından kendisini öldürdüğü, olayın bina sakinlerince emniyet güçlerine haber verildiği bilgisi elde edildi. Boğazlama yönteminin cinayet ve intihar amacıyla aynı kişi tarafından uygulanmış bir ikili ölüm olgusu üzerinden olay yeri ve cesetten elde edilen bulgulardaki farklılıklar ve bu bulguların orijin tayinindeki önemini vurgulamak amaçlandı.

Anahtar Kelimeler: Boğazlama, otopsi, ikili ölüm, cinayet, intihar, kesici alet yaralanması

ABSTRACT

Sharp force injuries to the anterior aspect of the neck are called “cut-throating”. Cut-throating is most commonly homicidal, but can also occur as a result of suicide or accident. We present two cases of cut-throating consist of one homicide and one suicide handled by the husband in the same scene. Causes of death for both are reported as “as a result of bleeding due to major vascular damages caused by sharp force injury”. According to judicial investigation; the couple had been in process of divorcing and that night the man firstly killed his wife and then himself by cut-throating with a knife while their kids present. We present this case because it involves both homicide and suicide (dyadic death) handled by the same hands with the same method in an event. We aimed to emphasize the importance of the differences in the findings obtained from the crime scene and the corpse in determining the origin in deaths by cut-throating.

Keywords: Cut-throating, autopsy, dyadic death, homicide, suicide, sharp force injuries

GİRİŞ

Boyun ön yüzündeki kesici alet yaralanması olarak tanımlanan “boğazlama” erken dönemde kanama, hava embolisi, hematoma trakeaya basısı veya solunum pasajına majör kanama ile asfiksi sonucunda; geç dönemde ise tromboz, emboli ve komplikasyonları sonucunda ölüme sebep olur. Orijin sıklıkla cinayet daha az olarak intihar ve kaza şeklinde olabilmektedir. İntihar vakalarında tereddüt kesilerinin varlığı; cinayet vakalarında ise tek ve derin bir kesi, kurbanın elinde kan olmaması, savunma yaraları ve vücut arka yüzünde

yaralanma varlığı gibi bulgular dikkat çeker (1-3). Sunulan olguda, cinayet ve intiharın (ikili ölüm) boğazlama yöntemiyle aynı kişi tarafından gerçekleştirilmiş olması nedeniyle, orijin tespitinde olay yeri ve yara niteliklerinin önemini vurgulamak amaçlanmıştır.

OLGU SUNUMU

Otopsi yapılması amacıyla tarafımıza yönlendirilen vakalarla ilgili olarak adli makamlardan; vakaların 55 yaşında (erkek, olgu 1), 45 yaşında (kadın, olgu 2) evli çift oldukları, bir süredir



Yazışma Adresi/Address for Correspondence: Soner Alıncak, Düzce Üniversitesi Tıp Fakültesi, Adli Tıp Anabilim Dalı, Düzce, Türkiye

E-posta: soneralincak@hotmail.com

ORCID ID: orcid.org/0000-0002-5001-422X

Geliş tarihi/Received: 11.06.2024

Kabul tarihi/Accepted: 07.08.2024

aralarında geçimsizlik bulunduğu ve boşanma aşamasında oldukları öğrenildi. Olay akşamı, kadın çocuklarla birlikte çocuk odasında olduğu sırada erkeğin odaya gelerek evde kullanılan türden bir bıçakla (Resim 1) boğazlama yöntemiyle önce eşini (cinayet), sonra da kendisini (intihar) öldürdüğü; çocukların olaya şahit oldukları ve bina sakinlerinden yardım istemelerini takiben ihbar üzerine adli ve sağlık ekiplerinin olay yerine geldiği bilgisi edinildi.

Olay yeri inceleme rapor ve görüntüleri incelendiğinde; eşyalarda dağınıklık olduğu, her iki cesedin yatak ile dolap arasındaki boşlukta bulunduğu; kadının sırtı komodine dayalı ve bir bacağı geriye katlanmış başı fleksiyonda olduğu halde yere yığılmış görünümünde olduğu; erkeğin ise baş bölgesi kadının üzerine gelecek şekilde yüz üstü uzanır vaziyette olup her iki üst ekstremitesinin kadını çevreleyecek pozisyonda ve sağ elinin kavrama pozisyonunda olduğu görüldü. Erkeğin göğüs bölgesinin altında ve dolayısıyla kadının bulunduğu zeminde yoğun kan birikimi olduğu ve bununla birlikte yatağın üzerinde, yastıkta, çevredeki dolap ve komodinde her iki cesedin konumundan yüksek seviyelerde de lokalize kan lekelerinin bulunduğu gözlemlendi (Resim 1).

Erkeğin cesedine (olgu 1) yapılan otopside; boyun sol orta kısımdan derin olarak başlayıp tiroit kartilajın sağında yüzeyleşerek sonlanan, horizontal seyirli, her iki açısı dar, boyun kas-damar ve diğer yumuşak dokuların görünür vaziyette olduğu, kenarlarında çentikler bulunan 15 cm uzunluğunda öldürücü nitelikte kesik vasıfta yara ve bu yara içerisinde tiroit kartilajın sol yüzünde birbirine paralel seyirli dört adet kesik vasıfta yara gözlemlendi. Mevcut yara içerisinde sol boyun kaslarında komplet ve inkomplet yırtıklar, sol juguler vende inkomplet yırtık olduğu görüldü. Bu yaranın alt ve üstünde lokalize, paralel seyirli, daha yüzeyel, 4 cm ve 3,5 cm uzunluklarında kesik vasıfta yaralar olduğu gözlemlendi. Ayrıca; boyun sağ orta kısımdan başlayıp incisura jugularise uzanan oblik ve birbirine paralel seyirli 20 cm, 13 cm ve 15 cm uzunluklarında yüzeyel kesik vasıfta yaralar (tereddüt kesileri) gözlemlendi (Resim 2 ve 3). Son olarak; burun üzerinde vertikal

seyirli 2,5x0,1cm ebadında sıyrık, burun her iki yanında ve burun sırtında 6x3 cm ebadında mor renkli ekimoz gözlemlendi (Resim 3). Tanımlanan bulgular haricinde travmatik lezyon saptanmadı.

Kadının cesedine (olgu 2) yapılan otopside; incisura jugularisten başlayıp boyun sol arka tarafta sonlanan, içerisinde kas damar ve servikal vertebranın görünür vaziyette olduğu, yara dudakları düzgün, sonlanma kısmında çentikler olan, 15 cm uzunluğunda öldürücü nitelikte kesik vasıfta yara ve bu yaranın yukarisında paralel seyirli bir adet cilt-cilt altını ilgilendiren kesik vasıfta yara gözlemlendi. Tiroit kartilaj orta hizasından başlayıp boyun sağ tarafına uzanan, içerisinde kas ve damar yapılarının görünür vaziyette olduğu, 10 cm uzunluğunda öldürücü nitelikte kesik vasıfta yara gözlemlendi (Resim 4). Boyundaki yaralanma bölgelerinde her iki taraf derin ve yüzeyel tüm kaslarda komplet ve inkomplet yırtıklar, tiroit bezi her iki lobunda hasar, sol carotis communiste inkomplet yırtık, sol juguler vende komplet yırtık olduğu görüldü. Sol el dorsal yüz ve 3. parmak proksimalinde lokalize 1 cm uzunluğunda paralel seyirli iki adet kesik vasıfta yara (savunma yaraları) gözlemlendi (Resim 5). Tanımlanan bulgular haricinde travmatik lezyon saptanmadı.

Her iki olgudan otopsi sırasında alınan numunelere ait toksikolojik analiz raporlarında alkol, uyutucu-uyarıcı madde ve ilaç etkin maddelerinin bulunmadığının kayıtlı olduğu görüldü. Sonuç olarak her iki olgunun da ölüm sebebinin “kesici delici aletin keskin kenarı ile yaralanmaya bağlı büyük damar hasarından gelişen kanama sonucu meydana gelmiş olduğu” kararına varıldı.

TARTIŞMA

Ölümler meydana geliş şekli bakımından doğal ve zorlamalı ölümler olarak ikiye ayrılır. Zorlamalı ölümler dış faktörlerin (fiziksel, kimyasal, radyasyon vb.) neden olduğu ve cinayet, kaza, intihar sonucu meydana gelebilen ölümlerdir (1). Her ne kadar, orijin tayini adli tıbbın görevi olmasa da bütün zorlamalı ölümler adli tıbbın konusudur ve elde edilen bulgular adli makamların kararına katkı sağlar. Bu katkı



Resim 1. Her iki cesedin olay yerindeki konumu (solda) ve olayda kullanılan delici kesici alet (sağda)

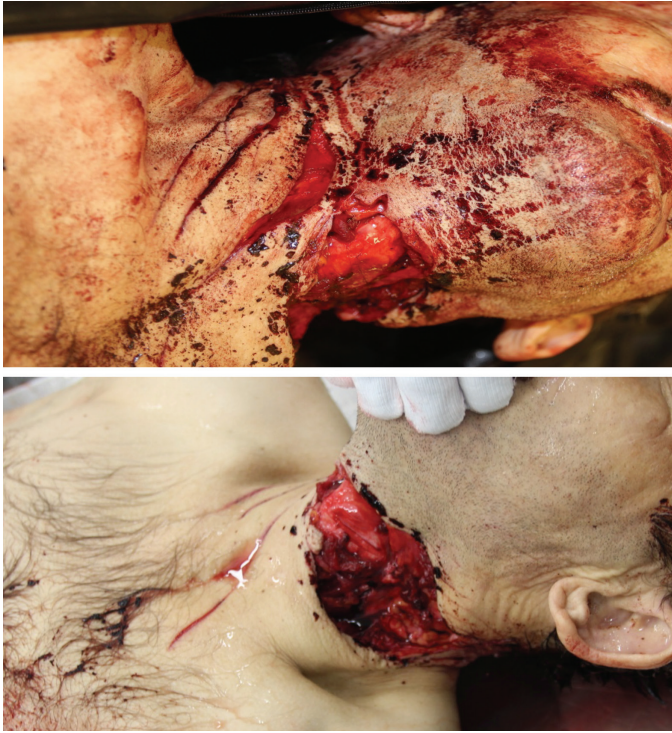özellikle soruşturmanın ilk aşamalarında belirgin etkiye sahiptir (4).

Bir zorlamalı ölüm nedeni olarak kesici alet yaralanmaları ve onun bir çeşidi olan boğazlama sıklıkla cinayet ve daha nadir olarak da intihar yöntemi olabilmektedir (1,2). Boğazlama vakalarında orijin tahmininde olay yeri, ölü muayene ve otopsi vb. bulgular açısından yol gösterici farklılıklar bulunduğu bildirilmiştir (3-6).

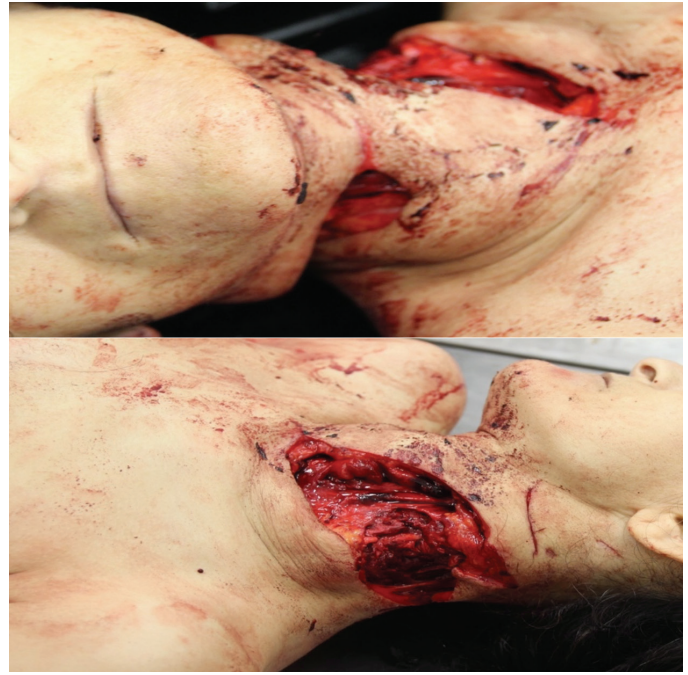
Tüm zorlamalı ölümlerde ve boğazlama vakaları özelinde; olay yerine ait kamera kayıtları orijini doğrudan tespit edebileceği gibi ölen şahsın tedavi edilmemiş depresyon, psikotik bozukluk gibi hastalık öyküsü, finansal, evlilik veya sosyal sorunlar gibi kişiyi intihara sürükleyebilecek durumların varlığı, parmak

izi-moleküler analizler ve tanık ifadeleri de destekleyici bulgu olarak önem taşır (2,7). İntiharı destekleyici bulgular olarak; olay yerinde veda mektubunun bulunması, olayın kurbanın kendi evinde olması, suç aletinin kurbanın elinde veya yakınında olması, kan lekelerinin sınırlı bir alanda olması, ortamın dağınık olmaması, kıyafetin sağlam olması vb. durumlar tanımlanmıştır (6-8). Cinayeti destekleyici olarak ise; olay yerinde belirgin dağınıklık olması, suç aletinin bulunmaması, kan lekelerinin geniş alana bulaşmış olması, cesedin ıssız bir alanda bulunması gibi bulgular tanımlanmıştır (7,8).

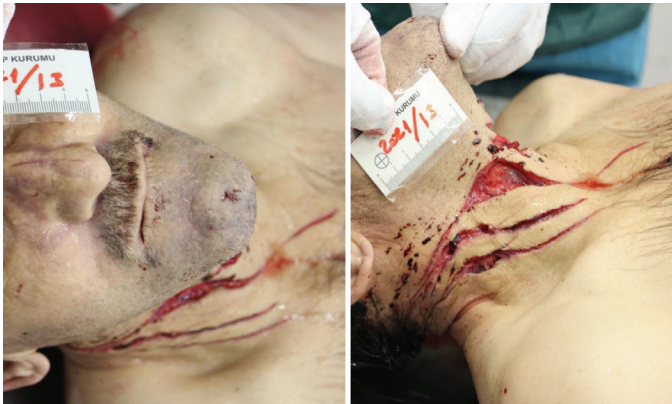Sunulan olguda soruşturma dosyası ve kolluk kuvvetinden edindiğimiz bilgiler; katil ve maktulün karı koca oldukları ve çocukların olaya tanıklık ettikleri, çocukların ifadelerinde anne babalarının sorunlu bir evliliklerinin olduğu ve boşanma aşamasında oldukları, annenin kendileri ile birlikte çocuk odasında bulunduğu sırada babalarının odaya gelerek



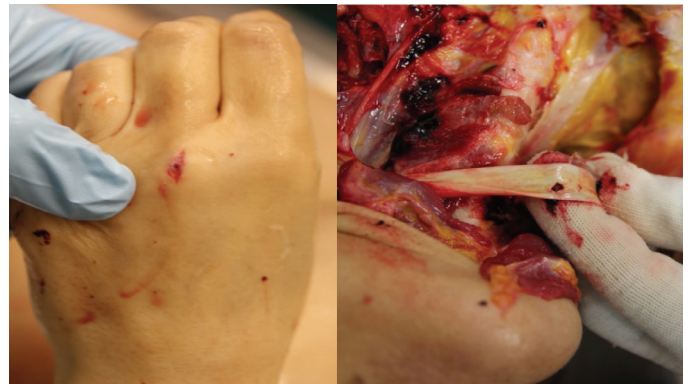
Resim 2. Boyun solda öldürücü nitelikte kesik vasıfta yara ve boyun sağda tereddüt kesileri (Olgu 1)



Resim 4. Boyunun her iki yanında öldürücü nitelikte kesik vasıfta yara (Olgu 2)



Resim 3. Burun üzerinde mücadele sırasında meydana geldiği düşünülen sıyrık ve boyun sağda tereddüt kesileri (Olgu 1)



Resim 5. El sırtında savunma yarası ve a. Carotis communis'te tam kat inkomplet yırtık (Olgu 2)

annelerine bıçakla saldırdığı, çocukların odadan kaçarak komşulardan yardım istediği, babalarının cinayeti takiben aynı suç aleti ve yöntem ile intihar etmiş olduğu yönündeydi. Olay yeri fotoğrafları incelendiğinde; kadının sağ bacağı geride sol bacağının ileride olacak şekilde oturması kısmen zor bir pozisyonda ve sırtı komodine yaslanmış yerde oturur vaziyette olduğu, erkeğin ise kadının bacakları üzerinde yerde yüz üstü uzanır vaziyette olduğu, erkeğin sağ elinin kavrama pozisyonunda olduğu, eşyaların dağınık vaziyette olduğu ve çevrede yaygın kan lekelerinin bulunduğu görülmüştür. Olay yeri bulguları iç içe geçmiş bulunsa da olayın kendi evlerinde gerçekleşmiş olması, dağınık çevre, yaygın ve dağınık kan lekeleri, her iki cesedin konumu, erkeğin el ve parmaklarının pozisyonu aynı olayda cinayet ve intiharin gerçekleştiği yönündeki tanık ifadelerini destekler nitelikteydi.

Boğazlama vakalarında cinayeti destekleyen bulgular olarak; kesinin tiroit kırık altı seviyede olması, yara trasesinin düz olması, yaranın kişinin kendi başına yapması pek muhtemel olmayan nitelikte (uzunluk, lokalizasyon, seyir vb.) olması, tereddüt kesileri olmaksızın derin bir kesi olması, savunma yaralarının bulunması, kesinin vertebraya ulaşacak kadar derin olması, kurbanın elinde kan bulunmaması, kurbanın sırt bölgesinde çeşitli travma bulgularının varlığı, giysilerde hasar olması, kafa, sırt bölgesi ve üst ekstremitelerde kol kıvrımları ve bilekler haricindeki öldürücü olmayan başka travmatik bulguların varlığı, cesedin elinde saç, toprak, tırnak altında epitel doku saptanması gibi mücadeleyi düşündüren nesnelere varlığı gibi bulgular tanımlanmıştır (1,8,9).

Boğazlama vakalarında intiharı destekleyen bulgular olarak; sağ elini kullanan birinde kesinin boynun sol üst tarafından başlayıp orta hattın sağında sonlanması (sol elini kullananlarda da tersi yönde), yaranın derin olarak başlayıp ardından yüzeyleşip kuyruk bırakarak sonlanması, kesinin tiroit kırık üstü seviyede seyretmesi, yara etrafında tereddüt kesilerinin bulunması, eliyle ulaşabileceği vücut kısımlarında da (el bileği, göğüs vb.) yaraların bulunması, kol kıvrımlarında veya el bileklerinde eski-yeni kesik vasıfta yaraların bulunması, geçmiş intihar girişimlerine ait izler, kıyafetlerde hasar olmaması vb. bulgular tanımlanmıştır (1,8,9).

Olguların otopsi bulguları incelendiğinde; kadında (olgu 2) boynun sağ ve sol yanlarına uzanan iki ayrı öldürücü vasıfta kesinin varlığı lezyonların kendisi tarafından oluşturulmadığını destekler nitelikteydi. Yaraların oblik seyri, boyun derin damar ve kaslarının hasarı ve özellikle boyun sol yandaki yaranın vertebraya uzanacak kadar derin nitelikte olması ayrıca elin dorsal yüzeyi ve parmak distalinde lokalize, hayati tehlike oluşturması pek muhtemel olmayan bir bölgede, mücadele esnasında oluşması mümkün nitelikte ve yüzeyel olması nedeniyle savunma yarası olarak değerlendirilen yaraların varlığı kadının ölümünün cinayete bağlı olduğunu

düşündürmektedir. Bununla birlikte, erkekte (olgu 1) öldürücü vasıfta tek kesi olması ve yaranın seyri ve lokalizasyonu bakımından kişinin kendisi tarafından oluşturulabilecek nitelikte olması, bu yaranın etrafında saptanan ve tereddüt kesisi olarak tanımladığımız yüzeyel kesilerin varlığı, burunda saptanan sıyrık ve ekimozun mücadele sırasında maktul tarafından oluşturulabilecek nitelikte olması erkeğin boğazlama yöntemiyle intihar ettiğini düşündürmektedir. Kanaatlerimiz adli tahkikat verileri ile doğrulanmıştır.

SONUÇ

Literatürde boğazlama vakaları özelinde intihar ve cinayet ayrımı için tanımlanan bulgular bulunmakla birlikte bu bulguların kesinlik değil destekleyici nitelikte olduğu da kayıtlıdır (3,8). Bu duruma örnek olarak; literatürde boğazlama yaralarının cinayet vakalarında sıklıkla horizontal, intihar vakalarında oblik seyirli olduğu belirtilse de sunulan her iki olguda da oblik seyirde olması gösterilebilir. Sunulan olgularda bu bulgu haricinde orijine bağlı farklılıkların, aynı uygulayıcı tarafından gerçekleştirilmiş olmasına rağmen literatürde tanımlanan bulgularla uyumlu olduğu görülmüştür. Dolayısıyla; orijin tahmini için tahkikatın her basamağı ile birlikte otopsi bulguları büyük önem taşımaktadır.

ETİK

Etik Kurul Onayı: Bu çalışma için Adli Tıp Kurumu Başkanlığı Bilimsel Çalışma İzin Kurulundan izin alınmış olup (karar no.: 21589509/2021/1178, tarih: 04.10.2021) Helsinki Bildirgesi kriterleri göz önünde bulundurulmuştur.

DIPNOTLAR

Yazarlık Katkıları

Cerrahi ve Medikal Uygulama: A.G., S.A., S.As., Konsept: S.As., Dizayn: A.G., S.A., S.As., B.B., Veri Toplama veya İşleme: S.A., S.As., Analiz veya Yorumlama: A.G., S.A., S.As., B.B., Literatür Arama: S.A., S.As., Yazan: A.G., S.A., S.As., B.B.

Çıkar Çatışması: Yazarlar tarafından çıkar çatışması bildirilmemiştir.

Finansal Destek: Yazarlar tarafından finansal destek almadıkları bildirilmiştir.

KAYNAKLAR

1. Erkol ZZ, Büken B. Yaralar. İçinde: Celbiş O, İşcan MY, editors. Adli bilimler: kimlik, yeniden yapılandırma ve ölüm. Ankara: Akademisyen Tıp Kitabevi; 2016. <https://books.akademisyen.net/index.php/akya/catalog/view/1025/1359/30804>
2. Gök E, Fedakar R, Saka NE. A case report of suicidal cut-throat. J For Med. 2017;31(3):164-168. https://www.researchgate.net/publication/326114018_A_case_report_of_suicidal_cut-throat
3. Fukube S, Hayashi T, Ishida Y, Kamon H, Kawaguchi M, Kimura A, et al. Retrospective study on suicidal cases by sharp force injuries. J Forensic Legal Med. 2008;15(3):163-167. <https://doi.org/10.1016/j.jflm.2007.08.006>

4. Knight B, Saukko P. Forensic Pathology 4th ed. London: CRC Press; 2016.
5. Ozdemir B, Celbis O, Kaya A. Cutthroat injuries and honor killings: review of 15 cases in eastern Turkey. *J Forensic Leg Med.* 2013;20(4):198-203. <https://doi.org/10.1016/j.jflm.2012.09.011>
6. Karger B, Niemeyer J, Brinkmann B. Suicides by sharp force: typical and atypical features. *Int J Legal Med.* 2000;113(5):259-262. <https://doi.org/10.1007/s004149900093>
7. Altun G. Planned complex suicide: report of three cases. *Forensic Sci Int.* 2006;157(2-3):83-86. <https://doi.org/10.1016/j.forsciint.2005.04.039>
8. Karlsson T. Multivariate analysis ('forensimetrics')--a new tool in forensic medicine. Differentiation between sharp force homicide and suicide. *Forensic Sci Int.* 1998;94(3):183-200. [https://doi.org/10.1016/S0379-0738\(98\)00065-6](https://doi.org/10.1016/S0379-0738(98)00065-6)
9. Vidanapathirana M, Samaraweera JC. Homicidal cut throat: the forensic perspective. *J Clin Diagn Res.* 2016;10(3):GD01-GD02. <https://doi.org/10.7860/JCDR/2016/17997.7411>