

DOI: 10.17986/blm.1659

Adli Tıp Bülteni 2023;28(3):315-318

# Otopside Tanı Konulan Spontan Splenik Arter Anevrizma Rüptürü: Olgu Sunumu

## Spontaneous Splenic Artery Aneurysm Rupture Diagnosed at Autopsy: A Case Report

Ufuk Akın<sup>1</sup>, Ömer Faruk Aykır<sup>2</sup>, Ferhan Kandemir<sup>3</sup><sup>1</sup>Bandırma Onyedü Eylül Üniversitesi Tıp Fakültesi, Adli Tıp Anabilim Dalı, Balıkesir, Türkiye<sup>2</sup>Adli Tıp Kurumu, Bilecik Adli Tıp Şube Müdürlüğü, Bilecik, Türkiye<sup>3</sup>Adli Tıp Kurumu, Kütahya Adli Tıp Şube Müdürlüğü, Kütahya, Türkiye

### ÖZ

Mevcut hastalığı kendisi ve çevresi tarafından bilinmeyen bir kişinin ani bir şekilde ölmesi “ani ölüm” olarak adlandırılmakta ve ölüm sebebinin anlaşılabilmesi için otopsiye ihtiyaç duyulmaktadır. Ani ölümlerin en sık nedenini kardiyovasküler hastalıklar oluşturmaktadır. Splenik arterin çapı >1 cm ulaştığında anevrizma olarak kabul edilir. Splenik arter anevrizmalarının (SAA) büyük kısmı asemptomatiktir ve genellikle radyolojik görüntülemelerde ya da otopsilerde rastlantısal olarak tespit edilirler. Dalak infarktüsü ve kanama dışında ölümcül seyreden rüptür komplikasyonu %2 ile %10 arasında bildirilmiştir. Çalışmamızda ölüm nedeni olarak SAA rüptürü tanısının yapılan otopside konulduğu bir olgu sunulmuştur. Genellikle asemptomatik olan splenik arter anevrizmaları, rüptür gibi yüksek oranda mortalite ile sonuçlanabilen komplikasyonların gelişimi ile hızlı müdahale gerektiren klinik tablolarla acil servislerde veya ani beklenmedik ölüm olguları olarak otopsilerde karşımıza çıkabilmektedir. Bu nedenlerle insidental tanılarının, klinisyenler için acil müdahale gerektiren tablolarda ve Adli Tıp uzmanları için de postmortem incelemelerde akılda tutulması gerektiğini düşünüyoruz.

**Anahtar Kelimeler:** Splenik arter anevrizması, anevrizma rüptürü, adli otopsi

### ABSTRACT

Sudden death of a person whose current illness is unknown to him and his environment is called “sudden death” and an autopsy is needed to understand the cause of death. Cardiovascular diseases are the most common cause of sudden death. When the splenic artery reaches >1 cm in diameter, it is considered an aneurysm. The majority of splenic artery aneurysms (SAA) are asymptomatic and are usually detected incidentally on radiological imaging or autopsy. Except for splenic infarction and bleeding, fatal complications of rupture have been reported between 2% and 10%. In our study, a case in which the diagnosis of SAA rupture as the cause of death was detected at autopsy is presented. In splenic artery aneurysms, which are usually asymptomatic, complications such as rupture, which may result in high mortality, may develop. As a result, it can be encountered in emergency services with clinical pictures that require rapid intervention or in autopsies as sudden unexpected death cases. For these reasons, we think that incidental diagnoses should be kept in mind in cases requiring urgent intervention for clinicians and in postmortem examinations for forensic science experts.

**Keywords:** Splenic artery aneurysm, aneurysm rupture, forensic autopsy



**Yazışma Adresi/Address for Correspondence:** Ufuk Akın, Bandırma Onyedü Eylül Üniversitesi Tıp Fakültesi, Adli Tıp Anabilim Dalı, Balıkesir, Türkiye  
**E-posta:** akinufuk8990@gmail.com  
**ORCID ID:** orcid.org/0000-0003-1525-0494

**Geliş tarihi/Received:** 10.04.2023  
**Kabul tarihi/Accepted:** 24.07.2023

## GİRİŞ

Dünya Sağlık Örgütü ani ölümleri; semptomların ortaya çıkmasından sonraki 24 saat içerisinde meydana gelen ölümler olarak tanımlamaktadır. Bununla birlikte “ani ölüm (sudden death)”, mevcut hastalığı kendisi ve çevresi tarafından bilinmeyen bir kişinin ani bir şekilde ölmesi olarak da tanımlanmaktadır. Herhangi bir hastalığı olmayan kişinin kısa bir zaman içinde sebebi anlaşılmadan ölmesi veya ölü bulunması, bilinen bir hastalığı olan ancak bu hastalığı ölüme sebep olabilecek klinikte olmayan kişinin, diğer bir tanımlama ile sağlıklı görünen bir kişinin aniden hastalanarak tanı konulmadan ölmesi “beklenmedik ölüm (unexpected death)” olarak değerlendirilmektedir. “Şüpheli ölüm (suspected death)” ise bilinen bir hastalığı olmayan veya olup da bu hastalığı öldürücü bir komplikasyon çıkaracak durumda olmayan kişinin ölü bulunmasıdır (1). Yapılan tanımlamalar çeşitlilik gösterse ve tanımlamalar iç içe geçmiş olsa da bu olgulardaki ortak nokta, ölüm nedeninin saptanması veya ölüm nedeni saptanamayan olgularda çeşitli iddiaların dışlanması adına otopsi yapılması gerektiğidir. Ani beklenmedik ölümlerde kardiyovasküler sistem hastalıkları en sık neden olarak karşımıza çıkmakta ve kardiyovasküler sistemde kalp dışından köken alan ve ani ölüme neden olan hastalıklar arasında ilk sırada anevrizma ruptürleri yer almaktadır (1,2).

Splenik arter anevrizması (SAA) ilk olarak 1770 yılında Beaussier (3) tarafından otopsilerde tanımlanmıştır. Splenik arterin çapı >1 cm ulaştığında anevrizma olarak kabul edilir (4). SAA %1 prevalansı olan nadir bir durum olup abdominal aorta ve iliyak arter anevrizmalarından sonra en sık görülen üçüncü yaygın intraabdominal anevrizma tipidir (5). Visseral arter anevrizmaları içinde ise en yaygın olanı yaklaşık %60 ile splenik arter anevrizmalarıdır. Bunu hepatik arter ve izole Çölyak trunkus anevrizmaları izler (6,7). SAA'nın büyük kısmı asemptomatiktir ve genellikle radyolojik görüntülemelerde ya da otopsilerde rastlantısal olarak tespit edilirler (8,9). Risk faktörleri olarak, ateroskleroz, arteriyel displazi, fokal arteriyel enflamasyon, hipersplenizm, pankreatit, portal hipertansiyon, gebeliğe bağlı hormonal veya hemodinamik değişiklikler, travma, konjenital etkenler ve kadın cinsiyetten söz edilmektedir (6,10). Dalak infarktüsü ve kanama dışında ölümcül seyreden ruptür komplikasyonu %2 ile %10 arasında bildirilmiştir (9,11). Ruptüre anevrizma gebelerde %70'e kadar, gebe olmayan olgularda %10-25 arasında mortaliteye sahiptir (12). Ruptüre spontan SAA acil bir durumdur ve en sık; ani başlayan karın ağrısı, hemodinamik instabilite, hipotansiyon, kusma, nefes darlığı, hipovolemik şok ve senkop ile prezente olmaktadır (8,13).

Çalışmamızda beklenmeyen ani ölüm nedeniyle adli otopsi yapılan ve splenik arter anevrizma ruptürü nedeniyle öldüğü saptanan olgu sunulmuş, bu bağlamda genel olarak ani ölüm olgularına medikolegal yaklaşım, abdominal vasküler

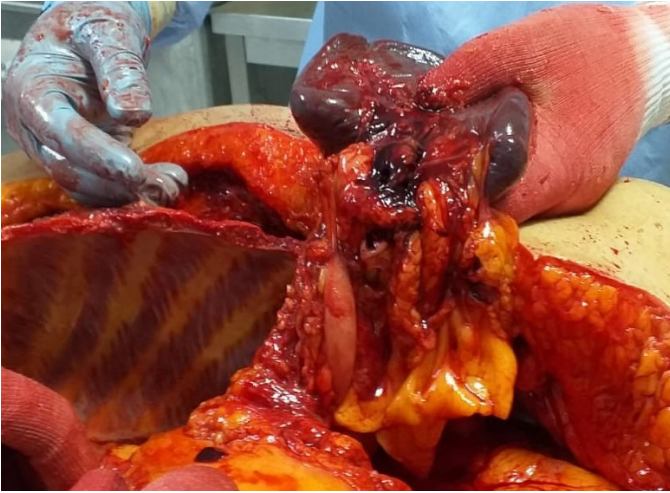
patolojiler nedeniyle gerçekleşen ani ölümler ve bu olgulara yapılacak otopsilerde dikkat edilecek hususlara dikkat çekmek amaçlanmıştır.

## OLGU SUNUMU

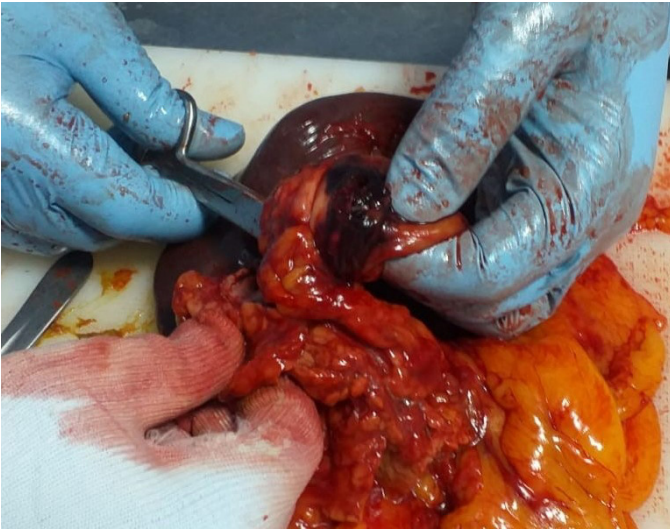
Otopsi öncesi incelenen adli-tıbbi belgelerde; 45 yaşında kadın olgunun büroda ayakta iken aniden yere yığıldığı, yerde nefes darlığı ve öğürmesinin olduğu, ambulansa haber verilmesi üzerine 112 ekiplerinin kardiyak arrest olarak aldığı, acil servise entübe olarak arrest halde getirildiği, devam edilen kardiyopulmoner resüsitasyona rağmen yanıt alınmadığı, eksitus kabul edildiği, tıbbi özgeçmişinde bilinen hastalık öyküsü olmadığı, beklenmeyen ani ölüm olması ve ölüm nedeninin belirlenememesi nedeni ile adli olgu olarak değerlendirildiği kayıtlıdır.

Dış muayenede; 176 cm boyunda, 80-90 kg ağırlığında, 45 yaşlarında gösteren, kahverengi gözlü, siyah saçlı, beyaz-buğday tenli kadın cesedinde ölü katılığının henüz geliyiyor olduğu, ölü lekelerinin vücut arka yüzde bası görmeyen yerlerde mavi mor renkte gelişmeye başlamış olduğu görüldü. Her iki dirsek iç yüzde, her iki el sırtında ve her iki inguinal bölgede tıbbi tedaviye bağlı iğne pikür izleri görüldü. Kişinin vücudunda haricen başkaca özellik görülmedi. Anal ve genital bölgede özellik izlenmedi.

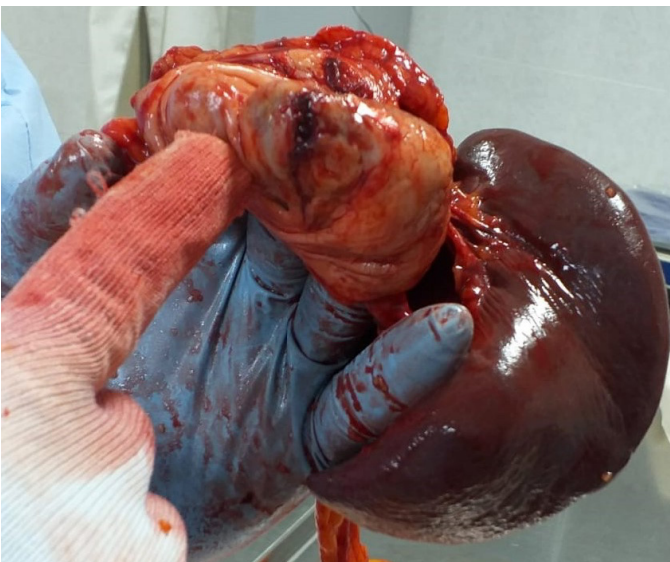
Olgunun yapılan adli otopsisinde; batın açılmasını takiben, dalak posteriorundan daha yoğun olmak üzere batından toplamda 3000 cc kısmen pıhtılaşmış kan boşaltıldı, çıkarılan dalak 250 gr tartıldı, yüzey ve kesitlerinde özellik görülmedi. Dalak posterior yüzde hiler bölge kanamalı olarak görüldü, yapılan diseksiyonda dalak hiler bölgesine tutunmuş 6x5 cm boyutlarında lümeni genişlemiş, duvar yapıları incelmış vasküler yapı görüldü, bu yapıya giren ve çıkan normal boyutlarda vasküler yapılar olduğu gözlemlendi. Bu patolojik vasküler yapının tabanında 1x1 cm ve 1x0,5 cm boyutlarında kalsifiye sert plak ve bu plağın alt komşuluğunda 3 cm boyutunda düzensiz kenarlı, dudakları kanamalı ruptür alanı saptandı (Resim 1-3). Intraabdominal kanama odağının bu ruptür alanı olduğu tespit edildi, SAA ruptürü lehine yorumlandı. Otopside bu bulgu dışında makroskopik patolojik bulgu gözlenmedi. Histopatolojik tetkik raporunda; damarsal oluşum kayıtlı materyalin makroskopik incelemesinde 7 cm uzunluğunda lüminal doku olup bir yüzünün kanamalı izlendiği, materyal üzerinde 2 cm çapında defekt alanı görüldüğü, bu alan ve komşuluğundan elde edilen kesitlerin hematoksil-eozin boyama sonrası yapılan mikroskopik incelenmesinde kalsifiye aterom plağı içeren geniş kalibreli damar yapısı izlendiği, damar duvarında intimadan adventisiya tabakasına kadar ilerleyen defekt alanı ile adventisiya tabakası ve yağ dokuda kanama izlendiğinin (ruptür sahası) belirtildiği kayıtlıdır. Otopside alınan diğer materyallerin histopatolojik



**Resim 1.** Dalak posterior yüzde kanamalı olarak gözlenen hilus bölgesi



**Resim 2.** Dalak hiler bölgesine tutunmuş anormal vasküler yapı



**Resim 3.** Rüptür alanı

incelemesinde ve toksikolojik incelemelerde anlamlı bulgu saptanmamıştır. Kişinin ölümünün kendisinde mevcut splenik arter anevrizma rüptürü (anormal damarsal oluşum yırtığı) sonucu meydana gelmiş olduğu kanaatine varılarak adli otopsi raporu sonuçlandırıldı.

## TARTIŞMA

Doğal nedenlere bağlı ölümler, adli otopsi ve ölü muayenelerinin önemli bir bölümünü oluşturur (2). Doğal ölümler karşımıza genellikle ani beklenmedik ölümler olarak çıkmakta ve ani beklenmedik ölümlerin en sık nedenini kardiyovasküler sistem hastalıkları oluşturmaktadır (1). Kardiyovasküler sistemde kalp dışından köken alan ve ani ölüme neden olan hastalıklar arasında ilk sırada anevrizma rüptürleri yer almaktadır. Klinikte daha sık karşılaşılan aort anevrizmalarının %95'i renal arterin altında özellikle aortik bifurkasyon bölgesinde yerleşir (2). Abdominal bölgenin vasküler nedenli ani beklenmedik ölüm olgularında aort anevrizma rüptüründen daha nadir olarak splenik arter anevrizma rüptürü de karşımıza çıkmaktadır.

Otopside hemoperitoneum varlığında bunun nedenine yönelik ilk pıhtı oluşum alanları dikkatlice aranmalıdır. Çünkü bu alanlar kanama yerleri olabilir. Keskin diseksiyondan önce nazik manipülasyonlar şarttır. Hemoperitoneum; postoperatif, travmaya bağlı iç organ laserasyonu ya da rüptürü, tuba gebeliği, korpus luteum, karaciğer hemanjomu, onkolojik komplikasyonlar ve vasküler anevrizma rüptürü gibi nedenlerle meydana gelebilir. Karaciğer ve dalak hilüsü öncelikle yerinde incelenmeli, anevrizma rüptürü açısından hiler bölgeye kadar vasküler yapılar gözlenmelidir. Anormal vasküler oluşumlar ya da rüptür sahaları saptandığında önce in-situ ve daha sonra vücut dışına anatomik pozisyonlarına uygun olarak alınarak incelenmeli, lokalizasyonu, boyutları, makroskopik özellikleri tanımlanmalı, fotoğraflanmalı ve lezyona zarar vermeyecek şekilde histopatolojik inceleme için örnekler alınmalıdır (14,15). Splenik arter anevrizmalarında ateroskleroz en sık neden olup lezyonların %80'inde anevrizma duvarı kalsifiktir. Bununla birlikte duvarının kalsifik olmasının rüptüre karşı koruyucu olmadığı bilinmektedir (16). Splenik arter anevrizmaları sıklıkla arterin distal segmentine yerleşir ve anevrizma çapı 2 cm'yi aştığında rüptür tehlikesi artmaktadır (4,5). Literatürde multiple anevrizmalar şeklinde sunulan olgular da mevcuttur (17). Olgumuzun otopsisinde elde edilen bulgular da literatür verileri ile uyumlu şekilde; splenik arterin distal kısmında, kalsifik zeminde gelişen ve çapı 2 cm'nin üzerinde olan anevrizma rüptürü şeklindeydi.

Splenik arter anevrizma rüptür olasılığı yaşla birlikte artmaktadır (18,19). Altmış yaş üstü olguların otopsisinde oran %10'u bulabilmektedir (16). Olgumuzun 45 yaşında olması SAA'nın daha erken yaş gruplarında da akılda tutulmasının önemli olduğunu düşündürmüştür. SAA kadınlarda erkeklerden 4 kat daha sık görülmektedir (20,21). Olgumuz da kadın cinsiyet

olması nedeniyle anevrizma ve rüptür riski açısından literatür verilerine uyum sağlamaktadır.

Hipovolemik veya hemodinamik şok tablosunun gelişmesinde iki önemli evre bulunmaktadır. Birincisi, kanamanın kendini Foramen Winslow ile sınırlaması, ikincisi de intraperitoneal alana yayılmasıdır. Intraperitoneal alana yayılmadan önceki ilk evrede hemodinamik koşullar hastaya sorumlu hekim tarafından erken tanı koyma fırsatı sağlar (13). Olgumuzda anevrizma çapının ve rüptür alanının büyük olması ve otopside intraperitoneal yaygın kanama saptanması, hemodinaminin agresif bir şekilde bozulduğu ve ölümün ani olarak meydana geldiğini, tanı ve müdahaleye fırsat vermediğini düşündürmüştür.

## SONUÇ

Genellikle asemptomatik olan splenik arter anevrizmaları, günümüzün ileri görüntüleme tetkiklerinde rastlantısal olarak karşımıza çıkabileceği gibi, rüptür gibi yüksek oranda mortalite ile sonuçlanabilen komplikasyonların gelişimi ile acil servislere hızlı müdahale gerektiren klinik tablolar olarak da karşımıza çıkabilmektedir. Bunlarla birlikte abdominal bölgenin vasküler nedenli ani beklenmedik ölüm olguları olarak otopside de karşımıza çıkabilmektedir. Bu nedenlerle insidental tanılarının, klinisyenler için acil müdahale gerektiren tablolarda ve Adli Tıp uzmanları için de postmortem incelemelerde akılda tutulması gerektiğini düşünüyoruz.

## ETİK

**Etik Kurul Onayı:** Helsinki Bildirgesi kriterleri göz önünde bulundurulmuştur.

**Danışman Değerlendirmesi:** İç ve dış danışmanlarca değerlendirilmiştir.

## Yazarlık Katkıları

Cerrahi ve Medikal Uygulama: F.K., Konsept: U.A., Dizayn: Ö.F.A., Veri Toplama veya İşleme: F.K., Analiz veya Yorumlama: U.A., Literatür Arama: U.A., Ö.F.A., Yazan: U.A.

**Çıkar Çatışması:** Yazarlar tarafından çıkar çatışması bildirilmemiştir.

**Finansal Destek:** Yazarlar tarafından finansal destek almadıkları bildirilmiştir.

## KAYNAKLAR

- Gülmen MK, Kaya K. Ani beklenmedik şüpheli ölümler. In: Dokgöz H, editor. Adli Tıp&Adli Bilimler. Ankara: Akademisyen Kitabevi; 2019. P. 163-181.
- Erel Ö, Tural T. Investigation of Deaths Related to Natural Causes in Forensic Autopsies: The Cases of Aydın, Turkey. International Multilingual Journal of Science and Technology. 2020;5(6):1089-1097. <https://www.imjst.org/wp-content/uploads/2020/06/IMJSTP29120210.pdf>
- Beaussier M. Sur un Anévrisme de L'artère Splénique: Dont les Parois se Ont Ossifiées. J Med Toulouse. 1770;32:157-162. <http://doi.org/>

- Hogendoorn W, Lavidia A, Hunink MG, Moll FL, Geroulakos G, Muhs BE, Sumpio BE. Open repair, endovascular repair, and conservative management of true splenic artery aneurysms. J Vasc Surg. 2014;60:1667-1676. <https://doi.org/10.1016/j.jvs.2014.08.067>
- Al-Habbal Y, Christophi C, Muralidharan V. Aneurysms of the splenic artery - a review. Surgeon. 2010;8(4):223-231. <https://doi.org/10.1016/j.surge.2009.11.011>
- Pulli R, Dorigo W, Troisi N, Pratesi G, Innocenti AA, Pratesi C. Surgical treatment of visceral artery aneurysms: A 25-year experience. J Vasc Surg. 2008;48(2):334-342. <https://doi.org/10.1016/j.jvs.2008.03.043>
- Feo CF, Scanu AM, Fancellu A, Costantino S. Visceral aneurysm and vascular anomaly involving the splenic artery. Dig Dis Sci. 2004;49(9):1378-1380. <http://doi.org/10.1023/b:ddas.0000042233.14587.ef>
- Tan MYQ, Wong AJTY, Aung L, Ng WM, Lee WF, Lim BL. Circulatory collapse from rupture of splenic artery aneurysm: A case study. Ann Acad Med Singap. 2021;50:86-87. <http://doi.org/10.47102/annals-acadmedsg.2020357>
- Kim JH, Chung HS, Kim JH, Park SY, Lee SB, Do BS. Splenic artery aneurysm with the double-rupture phenomenon. Clin Exp Emerg Med. 2017;4(2):113-116. <https://doi.org/10.15441/ceem.16.193>
- Mees B, Robinson D, Verhagen H, Chuen J. Non-aortic aneurysms - natural history and recommendations for referral and treatment. Aust Fam Physician. 2013;42(6):370374. <https://pubmed.ncbi.nlm.nih.gov/23781542/>
- Pescarus R, Montreuil B, Bendavid Y. Giant Splenic Artery Aneurysms: Case Report and Review of The Literature. J Vasc Surg. 2005;42(2):344-347. <https://doi.org/10.1016/j.jvs.2005.04.026>
- Lee PC, Rhee RY, Gordon RY, Fung JJ, Webster MW. Management of splenic artery aneurysms: the significance of portal and essential hypertension. J Am Coll Surg. 1999;189:483-490. [https://doi.org/10.1016/S1072-7515\(99\)00168-4](https://doi.org/10.1016/S1072-7515(99)00168-4)
- İlkeli E, Çapcı S, Çınar T, Koç A, Mavioğlu İ, Dikmengil M. Spontan Rüptüre Splenik Arter Anevrizması. Damar Cer Derg. 2015;24(2):130-133. [https://manage.eeffectpublishing.com/uploads/articles/pdf\\_TJVS\\_368.pdf](https://manage.eeffectpublishing.com/uploads/articles/pdf_TJVS_368.pdf)
- Karabağ G. Adli otopside batin organları incelenmesi. In: Dirlik M, editor. Ölü Muayenesi ve Otopsi. Ankara: Türkiye Klinikleri, 2022. p. 25-29. <https://www.turkiyeklinikleri.com/article/tr-adli-otopsilerde-batin-organlari-incelenmesi-98869.html>
- Göçeoğlu Ünüvar Ü, Balcı Y. Adli otopsi. İçinde: Dokgöz H, editör. Adli Tıp&Adli Bilimler. Ankara: Akademisyen Kitabevi, 2019. p: 219-251.
- Upchurch GR, Zelenock GB, Stanly JC. Splanchnic artery aneurysms. In: Rutherford RB, editor. Vascular surgery. 6th ed. Philadelphia: Elsevier Saunders, 2005. p. 1565-1581.
- Chen WC, Wang TH, Yuan D, Zhao JC. Multiple Splenic Artery Aneurysms: A Case Report and Review of the Literature. Front Surg. 2021;8:763890. <http://doi.org/10.3389/fsurg.2021.763890>
- Özdemir AP, Ökten RS, Işıksalan N, Tola M, Yurdakul M, Ölçer T, et al. The review of aneurysms of visseral and renal arteries with in two cases. J Ist Faculty Med. 2011;74:32-34. <https://dergipark.org.tr/tr/download/article-file/98283>
- Abdulrahman A, Shabkha A, Hassanain M, Aljiffry M. Ruptured spontaneous splenic artery aneurysm: A case report and review of the literature. Int J Surg Case Rep. 2014;5:754-757. <http://doi.org/10.1016/j.ijscr.2014.08.021>
- Selo-Ojeme DO, Welch CC. Review: spontaneous rupture of splenic artery aneurysm in pregnancy. Eur J Obstet Gynecol Reprod Biol. 2003;109(2):124-127. [https://doi.org/10.1016/S0301-2115\(03\)00094-0](https://doi.org/10.1016/S0301-2115(03)00094-0)
- Uyar İS, Okur FF, Akpınar B, Abacılar F, Yurtman V, Şahin V, et al. A giant splenic artery aneurysm: a case report. Turk Gogus Kalp Dama. 2013;21(3):799-802. <https://doi.org/10.5606/tgkdc.dergisi.2013.6286>