

DOI: 10.17986/blm.1548

Adli Tıp Bülteni 2022;27(2):201-206

# Çocuğun Tekrarlayan Fiziksel İstismarında Hekim Yaklaşımının Önemi ve Geciken Mahkeme Kararı Neticesinde Meydana Gelen Cinsel İstismar: Olgu Sunumu

The Importance of a Physician's Approach in Repetitive Physical Abuse of a Child and Sexual Abuse Occurring as a Result of a Delayed Court Decision: A Case Report

© Murat Akbaba<sup>1</sup>, © Aysun Baransel Isır<sup>1</sup>, © Mustafa Uğur Şaştım<sup>1</sup>, © Zekeriya Tataroğlu<sup>2</sup>

<sup>1</sup>Gaziantep Üniversitesi Tıp Fakültesi, Adli Tıp Anabilim Dalı, Gaziantep, Türkiye

<sup>2</sup>Dr. Ersin Arslan Eğitim ve Araştırma Hastanesi, Adli Tıp Birimi, Gaziantep, Türkiye

## ÖZ

Çocuk istismarı tüm dünyada sıklıkla görülen önemli bir halk sağlığı problemidir. İstismara uğrayan çocukların tespiti, istismarcının aile bireylerinden birisinin olduğu durumlarda çocuğun sağlığının korunması ve tekrarlayıcı istismarlardan kurtulması çok önemlidir. Olgumuzda fiziksel istismara uğrayan ve yapılan incelemede bu fiziksel istismarın tekrarlayıcı nitelikte olduğu anlaşılan kız çocuğu adli raporlama sürecinde gerekli önerilerde bulunulmasına rağmen, adli makamların önlem almaması nedeniyle fiziksel istismara uğramaya devam etmiş ve son olarak da fiziksel istismara cinsel istismar eklenmiştir. Bu olgunun paylaşılması ile hekimin istismar olgularına yaklaşımının ve disiplinler arası iş birliğinin öneminin yanı sıra nihai olan mahkeme kararlarının önemi ve istismar sürecindeki etkin rolü vurgulanmak istenmiştir. Çocuk istismarlarının yönetiminde tekrarlayıcı eğitimlerin ve tıp-hukuk-sosyal kurum yetkililerinin iş birliği içerisinde çalışmasının önemi ve gerekliliği ortaya konulmuştur.

**Anahtar Kelimeler:** Fiziksel istismar, cinsel istismar, adli tıp, koruma kararı

## ABSTRACT

Child abuse is an important problem seen worldwide. It is critical to identify the abused children to protect the health of the child and to eliminate repetitive abuse where the abuser is a member of the family. A girl who was subjected to repetitive physical abuse was detected in the examinations. Although the necessary recommendations were made during the judicial reporting process, physical abuse continued due to the lack of action by the judicial authorities, and finally, sexual abuse was added. By sharing this case, it is emphasized the importance of the physician's approach to the abuse cases and interdisciplinary cooperation between medicine branches, and the importance of final court decisions and their effective role in the abuse. The importance and necessity of repetitive training and cooperation between medical-law-social institutions in the management of child abuse has been put forward.

**Keywords:** Physical abuse, sexual abuse, forensic medicine, protection order

## GİRİŞ

Dünya Sağlık Örgütü, Birleşmiş Milletler Çocuk Hakları Sözleşmesi ve Kanunlarımıza göre on sekiz yaşın altındaki her birey çocuk olarak tanımlanmıştır (1-4). Çocuklara yönelik her

türlü kötü muamele istismar olarak kabul edilmektedir (1). Çocuklara yönelik istismar fiziksel, cinsel, duygusal ve ihmal olmak üzere bölümlere ayrılarak tanımlanmaktadır. Dünya Sağlık Örgütü'nün 2016 yılı verilerine göre çocukların %23'ünün



**Yazışma Adresi/Address for Correspondence:** Zekeriya Tataroğlu, Dr. Ersin Arslan Eğitim ve Araştırma Hastanesi, Adli Tıp Birimi, Gaziantep, Türkiye  
**E-posta:** drtataroglu@gmail.com **ORCID ID:** <https://orcid.org/0000-0002-1553-6727>

**Geliş tarihi/Received:** 23.03.2021  
**Kabul tarihi/Accepted:** 19.04.2022

fiziksel istismara, %36'sının duygusal istismara, %16'sının ihmale, %26'sının cinsel istismara maruz kaldığı ortaya konmuştur (5). Anayasamızda da belirtildiği üzere devletin her türlü istismar ve şiddete karşı çocukları korumaya yönelik tedbirler alma sorumluluğu bulunmaktadır (6).

Çocuğun fiziksel istismarı; çocuğa karşı kasıtlı olarak kullanılan fiziksel güç sonucunda, çocuğun sağlığı, yaşamı, gelişmesi veya onuru açısından zararlı durumların ortaya çıkması -veya çıkabilecek olması- şeklinde tanımlanmaktadır. Yapılan çalışmalarda ülkeden ülkeye değişmekle birlikte çocukların dörtte biri ile yarısının fiziksel istismara maruz kaldığı ve bu istismarın büyük bölümünün anne-babalar veya bakım verenler tarafından gerçekleştirildiğini göstermektedir (7). Fiziksel istismarda anne babanın yaşının genç olması, kendilerinin şiddete uğramış olması, kötü sosyoekonomik durum, tekrarlayan aile içi şiddet, çocuğun istenmemesi ve psikiyatrik hastalıklar risk faktörü olarak karşımıza çıkmaktadır (8). Fiziksel istismara uğrayan çocuklarda aynı zamanda cinsel istismara uğrama riski de artmaktadır (9).

Ebeveynleri tarafından fiziksel istismara maruz bırakılan çocukların hastane başvurularında yaralanmaya neden olan olayın basit kazalar olduğu, ebeveynleri tarafından öne sürülmektedir. Hekimlerin ilk değerlendirme sırasında fiziksel istismarı ön planda tutmamaları nedeniyle pek çok olgu istismar olarak değerlendirilmemekte ve atlanabilmektedir. Bunun yanında adli makamlarca bilgi eksikliği veya konuya yeterince önem atfetmemeleri sebebiyle de istismara uğrayan çocuklar için gerekli tedbirleri almaları gecikebilmektedirler. İstismara uğrayan çocukların gerekli tedavi ve önlemler alınmadan evlerine gönderildiklerinde, %5 ile %10'unun öldürüldüğü, %35 ile %50'sinin ise ağır yaralanmalara maruz kaldığı bildirilmiştir (10). Bu durumun önüne geçilebilmesi için sağlık ve bakım hizmetleri iyileştirilmesi, istismar olgularının tanınması için eğitimler verilmesi ve tüm süreci kapsayan protokollerin hazırlanması, sürece dahil birimler arasında iş birliğinin sağlanması önem arz etmektedir (7).

Fiziksel istismara uğrayan ve adli raporlarda belirtilmesine rağmen adli makamlarca koruma kararı alınmaması sonrasında olgumuzun yaşadığı süregelen fiziksel istismar ve ek olarak uğradığı cinsel istismar süreci, hem hekimlerde hem de adli makamlarda farkındalık oluşturabilmesi amacıyla paylaşılmıştır.

## OLGU SUNUMU

Ortopedi-Travmatoloji servisine düşme sonucu sol subtorakanterik femur kırığı (Şekil 1) nedeni ile 12.08.2108 tarihinde yatışı yapılan 2 yaş 1 aylık kız çocuğu, fiziksel istismar şüphesi ile Anabilim Dalımıza konsülte edilmiş, çocuğun yapılan muayenesinde; bakışlarının donuk, öz bakımının orta-kötü, sol alt ekstremitesinin femur deplase subtrokanterik kırığı nedeniyle atelde olduğu, yüz, boyun, sırt ve ekstremitelerinde

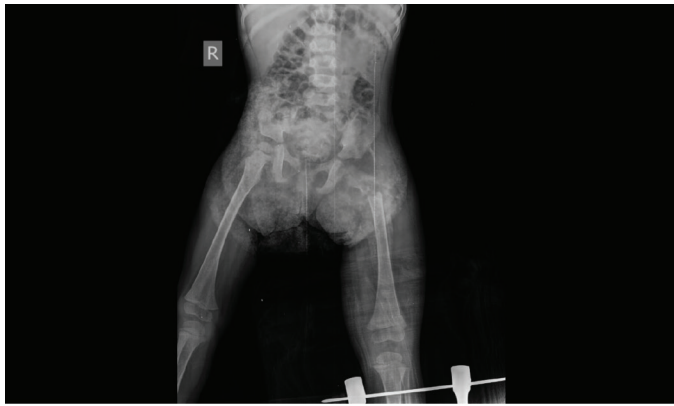farklı renk ve büyüklükte ekimozlar olduğu saptanmıştır. Çekilen diğer grafilerinde ise sol humerus (Şekil 2) ve sağ tibiada geniş periostal reaksiyon olduğu tespit edilmiştir. Eski tıbbi belgeleri incelendiğinde; 13.03.2018 tarihinde travmatik kalça çıkığı nedeniyle Ortopedi-Travmatoloji bölümünce ameliyat edildiği, 16.04.2018 tarihinde akromionda avülsiyon kırığı nedeniyle tedavi aldığı, 11.06.2018 tarihinde sol subtorakanterik femur kırığı nedeniyle ameliyat edildiği, 12.06.2018 tarihli grafisinde ise sol humerus (Şekil 2) ve sağ tibiada geniş periostal reaksiyon olduğu görülmüştür.

Anne ile yapılan görüşmenin geçmiş yaralanmaların nasıl oluştuğunun sorgulandığı kısımda; anne bazı yaralanmalar için çocuğun uykudan uyandığında ağladığını, hastaneye getirdiğinde kırık saptandığının kendisine ifade edildiğini, bazı yaralanmalar için ise nasıl olduğu konusunda bir bilgisi olmadığını belirtmiştir. Annenin kırıklarının oluşumu için tariflediği travmaların enerjisinin kırık meydana gelmesi için gerekenden daha az enerjiye sahip travmalar olduğu saptanmıştır. Baba ile yapılan görüşmede ise; ekonomik sıkıntıları nedeniyle evliliklerinin başlangıcında annesinde kaldıkları, bu dönemde çocukta hiç travma oluşmadığı, daha sonrasında eşinin zorlaması ile ayrı eve çıktıkları ve tüm travmaların bu dönemde kendisi işte iken meydana geldiği öğrenilmiştir.

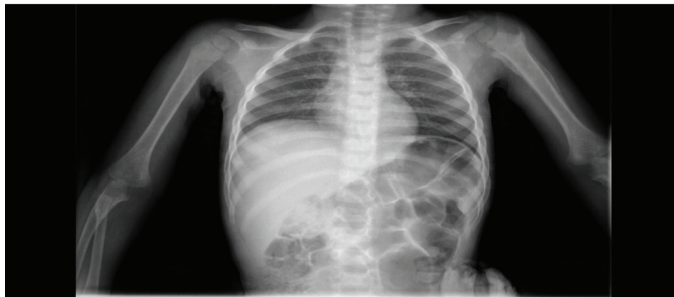Tüm bu bilgi ve muayene bulguları ışığında; çocuğun fiziksel istismara uğradığının maddi bulgularının olduğu, adli bildirimde bulunulması gerektiği, Çocuk Koruma Kanunu (4) hükümlerine göre çocuğun koruma altına alınmasının gerektiği düzenlenen raporda vurgulanmış, devam eden süreçte Çocuk Psikiyatri ve Pediatri konsültasyonu istenmesi, tedavisinin devam ettiği süre boyunca çocuğun ebeveynleriyle olan iletişiminin Çocuk Psikiyatrisi hekimlerinin tavsiyelerine göre gözlemlenmesi, ayrıca annenin psikiyatri bölümünce değerlendirilme ve ev takibinin gerektiği, bu süreçte çocuğun izinli olarak eve gönderilmemesi gerektiği şeklinde önerilerde bulunulmuştur.

Olgumuz taburcu edildikten 4 ay sonra "kötü muamele" sebebiyle kati rapor tanzim edilmesi amacıyla tarafımıza ilgili adli makamlar tarafından gönderilmiş ve incelenen evrakta fiziksel istismar ve koruma kararı konusundaki görüşümüz olmasına rağmen alınan ifadeler sonucunda olayın "diğer kazalar" olarak nitelendirilerek, koruyucu herhangi bir önleme gerek duyulmadan çocuğun aileye teslim edildiği saptanmıştır. 27.10.2018 tarihli tıbbi evrakı incelendiğinde; 4 yaşındaki kardeşi tarafından darp edildiği iddiasıyla dış merkez acil servisine getirildiği tespit edilmiş, yapılan muayenesinde; sol gözde periorbital ekimoz ve ödem, vücudunun muhtelif yerlerinde farklı renk ve büyüklüklerde ekimozlar, sol ön kolunun radius kırığı sebebiyle atelde olduğu, sol ayağında yanık skarı olduğu tespit edilmiştir. Yaralanmaları değerlendirilerek süregelen fiziksel istismarın maddi bulgularının olduğu belirtilmiş ve

çocuğun Çocuk Koruma Kanunu hükümlerine göre koruma altına alınmasının gerekliliği düzenlediğimiz kati raporda tekrar vurgulanmıştır. İkinci başvurusundan 18 ay sonra, 30.04.2020 tarihinde çocuğun dış merkez acil servisine tekrar getirildiği tespit edilmiştir. Bu merkezde; ekstremitelerinde yaygın ekimoz, sağ humerusta eskiye ait olduğu düşünülen fraktür, sol femur proksimalinde ve sol iliak kanat lateralinde osseöz çıkıntılar, karaciğer sağ lobunda kontüzyon/laserasyon (Şekil 3), sağ 4-5. kotların anteriorunda deplase fraktür, sağ frontoparietal kemiklerde fraktür (Şekil 4), verteks düzeyinde sağda minimal subdural hemoraji, her iki frontoparietal bölge deri altında hematoma bulguları ile hastanede yer olmaması sebebiyle özel bir hastaneye sevkini yapıldığı tespit edilmiştir. Özel hastanede yapılan muayenesinde ise fiziksel bulgulara ek olarak, sağ labium majusta hematoma, her iki labium majus birleşim yerinde 0,5 cm'lik laserasyon, himen posterior duvarda 0,3 cm'lik hematoma, hymen posterior sol yaprakların birleşim yerinde yapraklar arasında ayrışma, sağ labium minus iç yüzde hematoma olduğu saptanarak cinsel istismar varlığı nedeniyle yeni bir adli bildirim yapıldığı tespit edilmiştir. 11.05.2020 tarihinde çocuğunun babaannesinden alınan öyküde; küçüğün annesi tarafından şiddete maruz kaldığı, bu sırada babasının iş yerinde olduğu, komşular tarafından 112'nin aranması üzerine hastaneye gittikleri, hastanede yatışının yapıldığı, yatış sonrası muayene için gönderildikleri öğrenilmiştir. Çocuktan sosyal hizmetler uzmanı eşliğinde alınan öyküde; ön özel bölgeye kuzu, arka özel bölgeye popo dediği, kendisini "Annem benim kuzuma

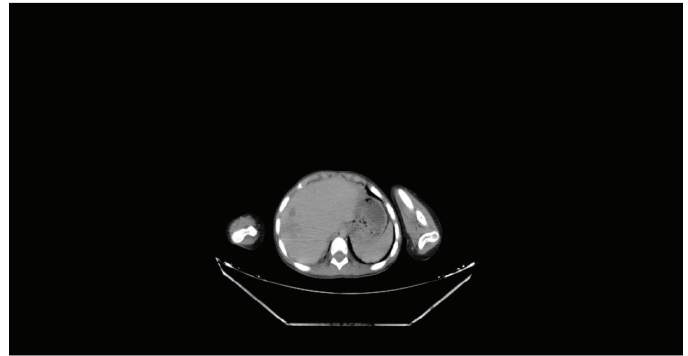


Şekil 1. Sol subtorakanterik femur kırığı

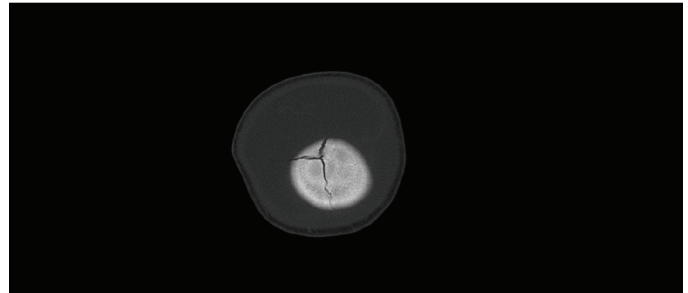


Şekil 2. Humerustaki geniş periostal reaksiyon

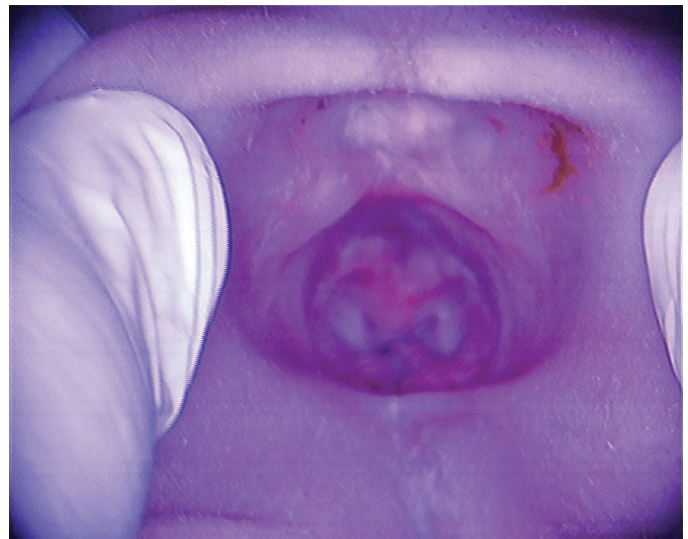
elini soktu, terlikle kuzuma vurdu. Benim canım acımadı. Eli dışında kuzuma ve popoma başka bir şey sokmadı. Babam yaramazlık yapsam dahi bana hiç kızmaz. Babam benim özel bölgeme hiç dokunmadı. Annem dışında kimse beni dövmedi." şeklinde kendini ifade ettiği, aynı tarihte yapılan genital muayenede; her iki labium majus ve minörlerin doğal olduğu, herhangi bir lezyon izlenmediği, himenin semiluner yapıda olup açıklığının dar ve duhüle müsait olmadığı, saat kadranına göre 9 hizasında kaideye varmayan doğal çentik izlendiği, saat kadranına göre 6 rakamı hizasında himen duvarının kaideye kadar uzanan tam kat yırtık izlendiği (Şekil 5), herhangi bir hematoma izlenmediği tespit edilmiştir. Eski dosyalarının incelenmesi sonucunda ise; çocuğun 28.10.2018



Şekil 3. Karaciğerde kontüzyon



Şekil 4. Sağ frontoparietal kemiklerde fraktür



Şekil 5. 01.05.2020 tarihli himen muayene görüntüsü

tarihinde de cinsel istismar şüphesi ile yapılan muayenesinde hymenin semiluner enli, etli yapıda olup hymen fehvasının yatay düzlemde tahmini 0,6 cm olduğu, himende taze yada eski yırtık bulunmadığı, labium birleşim yerlerinde travmatik değişim bulunmadığı himende taze ya da eski yırtık bulunmadığı” şekline rapor düzenlendiği tespit edilmiştir. Eski muayene bulguları ve 01.05.2020 tarihli acil muayene bulguları göz önüne alınarak 11.05.2020 tarihinde “hymende yeni yırtık bulunduğu, hymenin intakt olmadığı” şeklinde rapor düzenlenmiştir. Yapılan incelemede sosyal inceleme raporu ve çocuk psikiyatri değerlendirmesine ulaşılammış, muayeneyi yapan hekim tarafından konuyu takip eden savcılık makamına ulaşılmış, ancak soruşturma kapsamında bilgi verilemeyeceği söylenmiştir. 30.04.2020 tarihinde meydana gelen arızalar için verilen travma raporunda; lezyonların yaşamı tehlikeye sokan bir duruma neden olduğu, basit bir tıbbi müdahale ile giderilebilecek ölçüde hafif nitelikte olmadığı, vücuttaki kemik kırık(lar)ının hayat fonksiyonlarına etkisi hususunda görüş bildirilebilmesi için ilgili hastaneden olay tarihli tüm tıbbi evrakının gönderilmesi gerektiği, yüzde sabit iz niteliğinde herhangi bir lezyonun tarif ve tespit edilmediği, duyu veya organlardan birisinin işlevinin sürekli zayıflamasına veya yitirilmesine neden olmadığı, şeklinde rapor tanzim edilmiş ancak halihazırda adli makamlar tarafından istenen belgeler gönderilmemiştir.

### Etik Beyan

Bu çalışmada tanımlanan olgudan gerekli izin alınarak “Aydınlatılmış onam formu”nu düzenlenmiş, Helsinki Bildirgesi’ne kriterleri göz önünde bulundurulmuştur.

### TARTIŞMA

C. Henry Kempe 1962 yılında “hırpalanmış çocuk sendromu”nu tanımlamış olup günümüzde çocuk istismarı hem ciddi bir toplumsal sorun hem de ciddi bir sağlık sorunu olarak karşımızda durmaktadır (11). Bu olgularda istismar tespitinin yapılması sonrasında, çocukların muayene ve tedavilerinin sağlanabilmesi, çocuğun olası süreğen istismardan korunması ve suçluların cezalandırılması, ancak disiplinler arasında iş birliği yapılması ile sağlanabilir.

Deri lezyonları istismarın en sık gözlenen bulgularından birisidir. Farklı renklerdeki ekimozların varlığı, kalça, sırt, gövde, genital bölge, uyluk iç yüzleri, yanaklar, kulak ve boyun gibi kaza ile oluşması çok beklenmeyen yerleşimli lezyonlar, şekilli lezyonların varlığı, çocuğun yaşının oluşan lezyonlarla uyumu, kemiğin deriye yakın olduğu yüzeylerden uzak yerleşimli ekimozlar, alınan öykü ile uyuşmayan lezyonlar, simetrik yanıklar, kalça, perine, baş arkası ve sırt yerleşimli birden fazla alandaki yanıklar, şekilli yanık izleri da fiziksel istismar hususunda gözden kaçırılmaması gereken muayene bulguları arasında yer alır (12). Deri lezyonları hususunda şüpheye düşüldüğünde, fiziksel istismarı taklit edebilecek deri

lezyonlarının göz önünde bulundurulması faydalı olacaktır (13). Olgumuzda da yüz, boyun ve sırtta farklı zamanlarda meydana gelmiş ekimozlar ilk olarak dikkate alınmış, tarafımızca saptanmış yukarıda detaylı olarak bahsedilen muayene, anemnez, eski tıbbi kayıtlar, anne ve çocuğun tıbbi-sosyal-ruhsal durumu gibi bulgu ve tespitler ışığında fiziksel istismarın varlığı tespit edilmiştir. Ancak, daha önceki hastane başvurularında da benzer lezyonlar bulunmasına rağmen hekimlerin istismar açısından olguyu değerlendirmemeleri düşündürücüdür. Bu durum, hekimlerin istismar ihtimalini akıllarına getirmemeleri veya bilgi eksikliği ile açıklanabilir. Bu nedenle çocuk istismarı konusunun sadece temel tıp eğitimi içerisinde sınırlı kalınmaması, hizmet içi eğitimler yolu ile sık sık bu konuya değinilerek bilgilerin akılda kalması ve hekimlerin aklında çocuk istismarı varlığı ihtimalinin sürekli olarak güncel ve canlı tutulması gerektiği kanaatindeyiz.

Muayene esnasında atlanmaması gereken bir konu da detaylı görüntüleme tetkiklerinin yapılmasıdır. Worlock ve ark.’nın (14) yaptığı bir çalışmada; 18 ay altı çocuklarda kaza ile oluşan fraktürler %2 oranındayken, istismara bağlı fraktürlerin %80 sıklıkta olduğu tespit edilmiştir. Kemik grafileri American College of Radiology and the Society for Pediatric Radiology rehberi; grafi çekilen vücut bölümünün 2 yönünü ve toplamda yaklaşık olarak 20 imajı içermesini önermektedir (15). Uzun kemiklerdeki metafizel avülsiyon, özellikler posterior kot, lineer veya kompleks kafatası fraktürleri, henüz yürümeye başlamamış bebeklerdeki herhangi bir uzun kemik fraktürü, verilen anamnezdeki enerji ile uyumsuz fraktürler, tekrarlayan hastane başvuruları ve kırık öyküleri fiziksel istismara uğradığı şüphesi olan çocukların görüntülemelerinde kırmızı bayraklar olarak nitelendirilebilecek tehlike işaretleridir (16-18). İskelet sistemine yönelik yapılacak görüntüleme tetkikleri dışında kafa içi kanamalar, batın organlarındaki kontüzyon, laserasyon ve perforasyonlara yönelik bilgisayarlı tomografi ve retinal hemoraji gelişip gelişmediğinin tespiti için göz muayenesi de gerektiğinde düşünülmelidir. Olgumuzda da annenin verdiği ifadedeki tutarsızlıklar, kırık oluşması için gereken enerji ile olayın oluş şekli arasındaki uyumsuzluk ve literatürde anlatılan tarzda kırıkların olması fiziksel istismarı düşündürmüş bu yönde adımlar atılmıştır. Anabilim dalımıza başvuru öncesi bu bulguların bulunmasına rağmen çocuğun tedavisi ile ilgilenen doktorların lezyonları bu gözle değerlendirmemesi nedeniyle istismar olgusu atlanmış, bu da çocuğun sürekli istismara maruz kalması ile sonuçlanmıştır. Bu kadar çok lezyonu bulunan bir olgunun atlandığı ve olgumuzun da gözden kaçan tek olgu olamayacağı göz önüne alındığında, yukarıda bahsedilen hizmet içi eğitimin ne kadar önemli ve gerekli olduğu kadar ne kadar aciliyet arz ettiği de bir kez daha ortaya çıkmıştır.

İstismarın maddi delillerini tespit etmenin ve fiziksel yaralanmanın tedavisi dışında çocuğun ruhsal yönden hem tedavi hem de rehabilitasyonu için çocuk psikiyatrisi

hekimlerince değerlendirilmesi ve takip edilmesi de önemli hususlar arasındadır. Bu konu da çoğu kez hekimler tarafından atlanmakta, çocuklar sadece fiziki lezyonlarına göre tedavi edilerek taburcu edilmektedirler. Oysa çocuğun gelişiminde ruhsal açıdan sağlıklı olması en az fiziksel olarak sağlıklı olması kadar önemlidir. Bu nedenle istismara uğrayan çocukların rehabilitasyonu ve topluma sağlıklı bir birey olarak kazandırılabilmesi için mutlaka çocuk psikiyatrisi konsültasyonu istenmeli ve takip ve tedavileri de yapılmalıdır.

Olgumuzun bir diğer özelliği de istismarın maddi bulgularının tespiti neticesinde adli makamların bilgilendirilmesine, koruma kararı alınmasına yönelik görüşümüzün raporlarımızda vurgulanmasına rağmen adli makamların bu raporlarımızı dikkate almayı, gerekli önlemleri devreye sokmayıdır. Bu nedenle çocuk, istismara giderek daha ciddi oranda maruz kalmış ve son aşamada fiziksel istismara cinsel istismar eklenmiştir. Bu sürekli, çok boyutlu istismar fiziksel olarak acılara maruz kalan çocuğun ruhsal olarak da tedavisinin çok daha zor bir süreç girmesine neden olabilecektir. Bu sonuç adli makamların iş yüküne, bilgi ve tecrübe eksikliğine, bir annenin çocuğunu istismar edemeyeceğine olan inanca, veya adli sürecin yavaş ilerlemesine bağlanabilir. Bu olası nedenlerin tamamı detaylı olarak irdelenerek önlemler alınması ve çocukların istismara uğramasının önüne geçilmesi gerekmektedir. Adli makamlarca gerekli önlemlerin zamanında ve etkin olarak alınmaması veya alınmaması, istismar konusundaki farkındalığın sadece istismarı tespit aşamasında rolü bulunan hekimler veya öğretmenlerle sınırlı kalmaması, nihai karar ve yetki merci olan adli makamların bu tür olguların önemi ve hassasiyetlerine binaen adli-tıbbi raporlara kayıtsız kalınmayacağı konusunda eğitimler alması gerekliliğini ortaya koymuştur.

Olgumuz 13.03.2108 tarihinden itibaren hastaneye başvurulmasını gerektirecek kadar şiddetli fiziksel istismara uğramaya başlamış, eski tıbbi kayıtlarından anlaşıldığı kadarı ile 5 ay öncesine kadar hastane başvuruları olmasına rağmen, yaşı da göz önüne alındığında neredeyse doğumunda itibaren fiziksel istismara maruz kaldığını söylemek yanlış olmayacaktır. Ne yazık ki, bu kadar sürekli ve ciddi hasarlı olarak tekrarlayan fiziksel istismarda şüphe ve tespit aşamasına dahi gelinememiştir. Ancak en son tarafımızca yapılan muayenesi sonucunda fiziksel istismar tanısı ile birlikte koruma tedbiri ve izlem önerisini içeren rapor gönderilmiştir. Adli makamlara iki kez açık bildirim yapılmıştır. Buna rağmen gerekli tedbir kararlarının alınmaması nedeniyle olgumuz 21 ay daha istismara uğramaya maruz kalmış ve devamında daha da ağır ikincil istismara uğradığı görülmüştür. Bu ihmaller ve hatalar zincirinde tıbbi, sosyal ve hukuki uygulamalar ve uygulayıcılar açısından ilk düşünülmesi gereken tespit edilemediğinde ve gerekli hukuki kararlar alınmadığında istismarın ne kadar kötü sonuçlar doğurabileceği olmalıdır. Bu olgu bizlere, istismarın tespit aşamasının önemli olduğunu göstermekle birlikte, tespit

edildikten sonra gerekli koruyucu tedbirlerin ve izlem kararının ivedilikle alınması gerekliliğinin de bir o kadar önemli olduğunu göstermektedir.

## SONUÇ

Çocuk istismarı; tespit ve tedavi aşamasından başlayan, istismara tekrar maruz kalınmasının önlenmesine, suçlunun tespit edilerek cezalandırılmasına ve çocuğun psikolojik olarak belki de uzun zaman gerektiren rehabilitasyonuna kadar giden zorlu bir süreci kapsamaktadır. Bu sürecin sağlıklı sonuçlanabilmesi için bu alanda ve farklı disiplinleri temsilen çalışan uzmanların görev tanımlarına uygun yeterlilikte ve iş birliği içerisinde çalışmaları gerekmektedir. Olgumuzda ilk başta, tekrarlayan istismara rağmen sağlık çalışanları tarafından konulamayan tanı ve müdahale ihmali dikkati çekmektedir. Ardından adli tıp muayenesi ile tanı süreci başlamış önerilen koruma tedbirine rağmen mahkeme müdahale sürecini başlatmamıştır. Bu süreçte yetki merci olarak koordinasyonun sağlanması da adli makamlara ait olduğundan onlara büyük görev düşmektedir. Organizasyondaki aksaklıklar, konuya yeterince önem atfedilmemesi veya önyargılar olması, gerekli kararların ivedilikle alınmaması çocukların istismara sürekli olarak maruz kalmalarına neden olmakta, koruma tedbirinin zamanında ve etkin uygulanmaması ölüme varacak düzeyde kötü sonuçlara yol açmaktadır. Çocuk istismarı konusunda kendi içinde farklı disiplinlerle eş güdüm gerektiren her alanda farkındalığın ve profesyonelliğin artırılması gerekmektedir.

## ETİK

**Etik Kurul Onayı:** Bu çalışmada tanımlanan olgudan gerekli izin alınarak "Aydınlatılmış onam formu" düzenlenmiş, Helsinki Bildirgesi'ne kriterleri göz önünde bulundurulmuştur.

**Danışman Değerlendirmesi:** İç ve dış danışmanlarca değerlendirilmiştir.

## Yazarlık Katkıları

Konsept: Z.T., Dizayn: M.U.Ş., Z.T., Veri Toplama veya İşleme: M.U.Ş., Z.T., Analiz veya Yorumlama: M.A., A.B.I., Z.T., Literatür Arama: M.U.Ş., Yazan: M.A., A.B.I., Z.T.

**Çıkar Çatışması:** Yazarlar tarafından çıkar çatışması bildirilmemiştir.

**Finansal Destek:** Yazarlar tarafından finansal destek almadıkları bildirilmiştir.

## KAYNAKLAR

1. World Health Organization. Global status report on violence prevention. 2014. Report No.: 9241564792.
2. UNICEF. Çocuk haklarına dair sözleşme. İnsan Hakları Koordinasyonu 2004. Erişim Tarihi: 03.01.2021, Erişim Linki: [http://www.unicefturk.org/public/uploads/files/UNICEF\\_CocukHaklarinaDairSozlesme.pdf](http://www.unicefturk.org/public/uploads/files/UNICEF_CocukHaklarinaDairSozlesme.pdf).
3. Türk Ceza Kanunu. Erişim Tarihi: 03.01.2021, Erişim Linki: [www.mevzuat.gov.tr](http://www.mevzuat.gov.tr)
4. Çocuk Koruma Kanunu. Erişim Tarihi: 03.01.2021, Erişim Linki: [www.mevzuat.gov.tr](http://www.mevzuat.gov.tr)

5. World Health Organization. Child Maltreatment Infographic. Erişim Tarihi: 03.01.2021, Erişim linki: [https://www.who.int/violence\\_injury\\_prevention/violence/child/Child\\_maltreatment\\_infographic\\_EN.pdf?ua=1](https://www.who.int/violence_injury_prevention/violence/child/Child_maltreatment_infographic_EN.pdf?ua=1).
6. T.C. Anayasası. Erişim Tarihi: 03.01.2021. Erişim linki: [www.mevzuat.gov.tr](http://www.mevzuat.gov.tr)
7. UNICEF. Çocuklara kötü muamelenin önlenmesi: bu konuda harekete geçilmesine ve kanıt toplanmasına yönelik bir kılavuz. Dünya Sağlık Örgütü Yayınları, 2016.
8. Pelendecioğlu B, Bulut S. Çocuğa yönelik aile içi fiziksel istismar. Abant İzzet Baysal Üniversitesi Eğitim Fakültesi Dergisi. 2009;9(1):49-62.
9. Assink M, van der Put CE, Meeuwse MWCM, de Jong NM, Oort FJ, Stams GJJM, Hoeve M. Risk factors for child sexual abuse victimization: A meta-analytic review. Psychol Bull. 2019;145(5):459-489. doi: 10.1037/bul0000188
10. Acehan S, Bilen A, Ay MO, Gülen M, Avci A, İçme F. Çocuk istismarı ve ihmalinin değerlendirilmesi. Arşiv Kaynak Tarama Dergisi. 2013;22(4):591-614.
11. Kempe CH, Silverman FN, Steele BF, Droegemueller W, Silver HK. The battered-child syndrome. JAMA. 1962;181:17-24. doi: 10.1001/jama.1962.03050270019004
12. Swerdlin A, Berkowitz C, Craft N. Cutaneous signs of child abuse. J Am Acad Dermatol. 2007;57(3):371-392. doi: 10.1016/j.jaad.2007.06.001
13. AlJasser M, Al-Khenaizan S. Cutaneous mimickers of child abuse: a primer for pediatricians. Eur J Pediatr. 2008;167(11):1221-1230. doi: 10.1007/s00431-008-0792-0
14. Worlock P, Stower M, Barbor P. Patterns of fractures in accidental and non-accidental injury in children: a comparative study. Br Med J (Clin Res Ed). 1986;293(6539):100-102. doi: 10.1136/bmj.293.6539.100
15. American College of Radiology. (2019). Society for Pediatric Radiology. ACR–SPR practice parameter for the performance and interpretation of skeletal surveys in children. 2016.
16. Pomeranz ES. Child Abuse and Conditions That Mimic It. Pediatr Clin North Am. 2018;65(6):1135-1150. doi: 10.1016/j.pcl.2018.07.009
17. Paddock M, Sprigg A, Offiah AC. Imaging and reporting considerations for suspected physical abuse (non-accidental injury) in infants and young children. Part 1: initial considerations and appendicular skeleton. Clin Radiol. 2017;72(3):179-188. doi: 10.1016/j.crad.2016.11.016
18. Paddock M, Sprigg A, Offiah AC. Imaging and reporting considerations for suspected physical abuse (non-accidental injury) in infants and young children. Part 2: axial skeleton and differential diagnoses. Clin Radiol. 2017;72(3):189-201. doi: 10.1016/j.crad.2016.11.015